



UNCUYO
UNIVERSIDAD
NACIONAL DE CUYO

FO
FACULTAD DE
ODONTOLOGÍA

TRABAJO FINAL INTEGRADOR DE ESPECIALIDAD EN
ORTODONCIA Y ORTOPEDIA DENTOFACIAL

“Efectos del tratamiento ortodóncico en la
sobremordida anterior a través de la utilización de un
plano de altura”

ALUMNA: Ginart Sutín María Belén.

COORDINADORA DE LA CARRERA: Esquembre Beatriz.

DOCENTE GUÍA: Chade Marisa.

MENDOZA, ARGENTINA

MAYO, 2025

AGRADECIMIENTOS

A mi familia, por estar siempre presente, por su amor y apoyo.

A mi colega, compañera, socia y amiga Eli, por compartir conmigo este proceso, por el apoyo mutuo y estar siempre en todo momento.

A mi amiga y traductora Evelyn, por ayudarme con la traducción y redacción.

A Marisa y Beatriz, por su guía, por su tiempo y por ayudarme a sacar lo mejor de este trabajo.

A la Universidad, que me dio la oportunidad de formarme y crecer como profesional.

Y por último a mi esposo, gracias por tu paciencia, por animarme en los días difíciles y por creer siempre en mí.

ÍNDICE

I. OBJETIVO.....	5
II. RESUMEN.....	5
III. ABSTRACT.....	7
IV. INTRODUCCIÓN.....	8
V. MATERIALES Y MÉTODOS.....	13
VI. MARCO TEÓRICO.....	14
VI.1. Definición.....	14
VI.2. Etiología.....	16
VI.3. Clasificación.....	16
VI.4. Diagnóstico.....	17
VI.4.1. Clínico.....	17
VI.4.2. Radiográfico.....	18
VI.5. Tratamiento.....	23

VI.5.1.	Vestibularización de dientes anteriores.....	25
VI.5.2.	Intrusión de dientes anteriores.....	25
VI.5.3	Extrusión de elementos dentarios superiores y/o inferiores.....	28
VI.5.3.1.	Plano de altura anterior.....	30
VII.	PRESENTACIÓN CASO CLÍNICO.....	33
VIII.	CONCLUSIÓN.....	49
IX.	BIBLIOGRAFÍA.....	50

I. OBJETIVOS:

Objetivo general: El objetivo de este trabajo es analizar y evaluar el tratamiento de la mordida profunda mediante la utilización del plano de altura. Se busca entender cómo esta técnica controla la erupción anterior, dejando espacio para una correcta egresión posterior, contribuyendo a la corrección de la relación oclusal.

Objetivo específico: Investigar qué se encuentra en la bibliografía clásica de ortodoncia y en las publicaciones en sitios con respaldo científico de los últimos años sobre el tema; y presentar un caso clínico, tratado en la quinta cohorte de la Especialidad de Ortodoncia y Ortopedia de la Universidad de Cuyo, cuyo resultado fue favorable.

II. RESUMEN:

La oclusión es la relación de contacto entre las arcadas dentarias superiores e inferiores en una relación funcional. Las "Seis claves para la oclusión normal" de Andrews definen las características ideales que debe tener; se incluye: la relación molar, angulación mesiodistal y labiolingual de las coronas, la ausencia de rotaciones y diastemas, y la curva de Spee plana.

Las maloclusiones son alteraciones en la oclusión que pueden producir problemas funcionales, estéticos o sociales. Éstas pueden ser de origen esquelético, cuando hay alteración en el tamaño o posición de los maxilares, o de origen dentario, cuando la causa es la variación en el tamaño o la posición de los elementos dentarios (1).

A su vez pueden dividirse, de acuerdo al plano que se encuentre alterado, en: sagital: relaciones anteroposteriores de ambas arcadas, transversal: desviaciones en los segmentos bucales, incluye a la mordida cruzada posterior uni o bilateral y, por último, vertical: mordida abierta anterior y mordida profunda (2).

Centrándose en la mordida profunda, se puede definir como un aumento en la distancia, en sentido vertical, entre los bordes incisales superiores e inferiores. Su origen puede ser esquelético, dentario y dentoalveolar. El diagnóstico se realiza a través de exámenes clínicos y radiográficos.

Su tratamiento abarca una serie de maniobras terapéuticas para lograr la corrección. Básicamente se enfoca en lograr tres tipos de movimientos dependiendo del origen de la sobremordida.

Uno de ellos es la vestibularización de los elementos dentarios anteriores, la que se realiza cuando se presenta una retroinclinación de los incisivos superiores; esta es una opción efectiva para corregir mordidas profundas de origen dental, especialmente en casos leves o moderados. Otra opción es la intrusión anterior, utilizando alternativas terapéuticas como el arco utilitario, el arco de curva reversa o el de intrusión de Burstone. Por último, la extrusión posterior, idealmente indicada en pacientes en etapa de crecimiento, con altura facial inferior disminuida, hipodivergencia de las bases y curva de Spee aumentada.

El plano de altura es un elemento auxiliar para generar la extrusión posterior, especialmente indicado en pacientes en crecimiento; la finalidad es controlar la erupción de los elementos dentarios anteriores, produciendo también una intrusión relativa, mientras provee el espacio para la extrusión del sector

posterior, llevando a un crecimiento de la rama mandibular y a una rotación en sentido horario.

III. ABSTRACT:

Occlusion refers to the contact relationship between the upper and lower dental arches in a functional relationship. Andrews' "Six Keys to Normal Occlusion" defines the ideal characteristics; these include: molar relationship, mesiodistal and labiolingual angulation of the crowns, the absence of rotations and diastemas, and a flat curve of Spee.

Malocclusions are alterations in occlusion that can cause functional, aesthetic, or social problems. These can be of skeletal origin, when there is an alteration in the size of the jaws, or of dental origin, when the cause is a variation in the position of the dental elements (1).

In turn, they can be divided, according to the plane in which they are altered, into: sagittal: anteroposterior relationships of both arches; transverse: deviations in the buccal segments, including unilateral or bilateral posterior crossbite; and finally, vertical: anterior open bite and deep bite (2).

Focusing on the deep bite, it can be defined as an increase in the vertical distance between the upper and lower incisal edges. Its origin can be skeletal, dental, or dentoalveolar. Diagnosis is made through clinical and radiographic examinations.

Its treatment involves a series of different therapeutic maneuvers to achieve correction. It basically focuses on achieving three types of movements depending on the origin of the overbite.

One of these is the vestibularization of the anterior teeth, which is performed when there is retroclination of the upper incisors. This is an effective option for correcting deep bites of dental origin, especially in mild or moderate cases. Another option is anterior intrusion, using therapeutic alternatives such as the utility arch, the reverse curve arch, or the Burstone intrusion arch. Finally, posterior extrusion is ideally indicated for patients in the growth stage with decreased lower facial height, hypodivergence of the bases, and an increased curve of Spee.

The height plane is an auxiliary element for generating posterior extrusion, especially indicated for growing patients. Its purpose is to control the eruption of anterior teeth, also producing relative intrusion, while providing space for extrusion of the posterior sector, leading to growth of the mandibular ramus and clockwise rotation.

IV. INTRODUCCIÓN:

Las maloclusiones son aquellas variaciones de la oclusión ideal que suponen un problema funcional, estético o social a la persona que lo padece (3). Angle las define como la perversión del crecimiento y desarrollo normal de la dentadura (4). Partiendo de esta base, se puede definir a la oclusión como el conjunto de relaciones que se establecen entre los dientes de ambas arcadas. La adecuada disposición de los dientes en las arcadas y el establecimiento de unas relaciones correctas entre ellos son esenciales para una buena función masticatoria, deglución y fonación (3).

Andrews determinó, a través de su trabajo “Seis claves para la oclusión normal”, cuáles son las características que debe tener una oclusión para ser considerada como ideal. A continuación, se mencionará brevemente cada una:

- Llave 1 - Relación molar: la cúspide mesiovestibular del primer molar superior ocluye en el surco entre las cúspides vestibulares y mesial y media del primer molar inferior. La cúspide mesiopalatina del primer molar superior asienta en la fosa central del primer molar inferior.

- Llave 2 - Angulación mesiodistal de las coronas (TIP): la porción gingival del eje mayor de la corona clínica debe estar ubicada en posición más distal que la porción oclusal.

- Llave 3 - Inclinação labioligual de las coronas (TORQUE): la tangente que pasa por el centro del eje mayor de las coronas clínicas de los incisivos centrales y laterales superiores tiene una inclinación desde gingival y palatino hacia incisal y vestibular (torque positivo). En los restantes elementos dentarios del maxilar superior y en todos los del maxilar inferior, la dirección de esta tangente es desde vestibular y gingival hacia incisal (u oclusal) y lingual (torque negativo).

- Llave 4 - Rotaciones: no deben existir rotaciones dentarias.

- Llave 5 - Espacios o diastemas: los dientes deben estar ubicados con sus puntos de contacto perfectamente relacionados, sin espacios entre sí.

- Llave 6 - Curva de Spee: debe ser prácticamente plana, en la mandíbula no debe tener una profundidad mayor de 1,5mm (5).

En cuanto a la etiología de la maloclusión, Graber, divide a los factores etiológicos en dos (4):

- Factores generales:
 - Herencia
 - Defectos congénitos

Medio ambiente
Problemas nutricionales
Hábitos de presión anormales
Postura
Trauma y accidentes

- Factores locales:

Anomalías de número de dientes
Anomalías en el tamaño de dientes
Anomalías en la forma de los dientes
Frenillo labial anormal, barreras mucosas
Pérdida prematura de dientes
Retención prolongada de dientes
Brote tardío de los dientes
Vía de brote anormal
Anquilosis
Caries dental
Restauraciones dentales inadecuadas (4)

La Dra. Sofía Folguera Ferrairo, en su libro “Estudio de la Cavidad Oral”, diferencia las maloclusiones según su origen en esquelético y dental. En la primera, los huesos maxilares o mandibulares tienen una alteración en el tamaño, existiendo una desproporción entre ambos, o bien entre el tamaño de los dientes y el tamaño de la arcada ósea. En la segunda, los elementos dentarios tienen una variación en su posición, inclinación, angulación o rotación (3).

La clasificación de la maloclusión es una herramienta importante en el diagnóstico, pues lleva a elaborar una lista de problemas del paciente y el plan

de tratamiento. Es importante clasificar la maloclusión en los tres planos del espacio: anteroposterior, vertical y transversal.

Clasificación anteroposterior de la maloclusión: Presentada por Edward Angle en 1899, la que aún es importante en la actualidad, ya que es sencilla, práctica y ofrece una visión inmediata del tipo de maloclusión a la que se refiere. La clasificación de Angle fue basada en la hipótesis de que el primer molar y el canino son los dientes más estables de la dentición y la referencia de la oclusión (4).

Clases de Angle:

-Clase I: Se da cuando la cúspide mesiovestibular del primer molar superior ocluye en el surco mesiovestibular del primer molar inferior (5).

-Clase II: El surco vestibular del 1° molar inferior está en posición distal con respecto a la cúspide mesiovestibular del 1° molar superior. Dentro de la clase II se distinguen dos variedades: (5)

División 1: Cuando los incisivos superiores están protuidos con overjet aumentados (5).

División 2: Cuando los incisivos centrales superiores tienen una posición de retroinclinación coronaria, con los incisivos laterales en vestibularización. Son casos con overjet disminuidos y sobremordida profunda en el sector anterior (5).

-Clase III: Son aquellas en la que el surco vestibular del 1° molar inferior está ubicado por mesial de la cúspide mesiovestibular del 1° molar superior (5).

Esta clasificación presentaba una serie de limitaciones, entre ellas: parte de la premisa de que el 1° molar superior siempre estaba en posición correcta, no es posible si los 1° molares están ausentes, desconoce lo transversal y vertical, sólo tiene en cuenta los dientes, desconoce la malfunción y los problemas de crecimiento óseo, no discrimina cuál es el nivel afectado, no considera la posibilidad de extracciones dentarias (6).

Por los motivos mencionados en el anterior párrafo, James Akerman y William Proffit, con un enfoque moderno, desarrollaron una representación de las maloclusiones a partir de la teoría de conjuntos. La misma presenta colecciones o grupos de entidades en lugar de entidades individuales y representa las relaciones entre estos grupos por medio de patrones gráficos. La modificación consistió en el agregado de dos conjuntos externos a los anteriores y que los incluye. A partir de este esquema se generan 9 grupos:

- Grupo 1 - Alineación y simetría dentro del arco (vista oclusal): esta variable incluye a todo el universo poblacional que puede presentar arcos simétricos o asimétricos, a su vez, con un alineamiento ideal, apiñamiento, espaciamiento o arco dentario mutilado.
- Grupo 2 - Perfil: puede ser convexo, recto o cóncavo.
- Grupo 3 - Subconjunto del perfil que agrupa desviaciones transversales, discriminando si es dentaria o esquelética.
- Grupo 4 - Subconjunto del perfil que agrupa desviaciones sagitales de Clase I, II y III.
- Grupo 5 - Subconjunto del perfil que agrupa desviaciones verticales como mordida abierta, mordida profunda, etc. dentaria o esquelética.
- Grupo 6 - Agrupa problemas anteroposteriores y transversales.
- Grupo 7 - Agrupa problemas anteroposteriores y verticales.

- Grupo 8 - Agrupa problemas transversales y verticales.
- Grupo 9 - Agrupa la combinación de alteraciones en los tres sentidos del espacio (6).

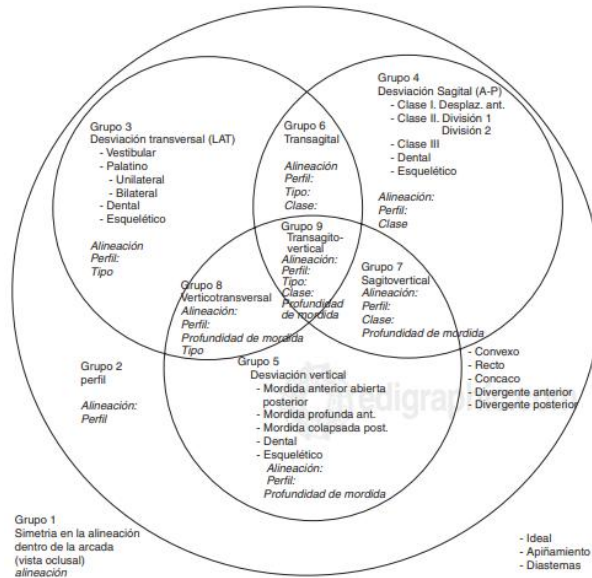


Imagen 1 Tomada del Artículo "Clasificación de la maloclusión en los planos anteroposterior, vertical y transversal" (4)

Este trabajo se centrará principalmente en la sobremordida anterior.

V. MATERIALES Y MÉTODOS

Diseño de estudio: El presente trabajo se enmarca dentro de un estudio de tipo descriptivo. Para ello, se realiza una revisión exhaustiva de la literatura científica disponible y la evaluación de un caso clínico representativo. Este enfoque metodológico permite ofrecer una visión comprensiva y actualizada sobre el tema, aportando información útil para dicha práctica ortodóncica.

VI. MARCO TEÓRICO:

VI.1. Definición

El entrecruzamiento u overbite es la distancia en sentido vertical entre los bordes incisales de los incisivos centrales superiores e inferiores. Para medirlo, se proyecta el borde incisal superior sobre la cara vestibular del inferior en forma paralela al plano oclusal y se mide la distancia desde esta marca al borde incisal del incisivo inferior. La norma es de 2.5 mm. a 3 mm. y presenta variaciones de acuerdo con las inclinaciones de las vertientes cuspídeas de los sectores posteriores y la guía condílea, con las cuales debe armonizar. Desde el punto de vista funcional, el overbite normal para un caso dado, es aquel que permita la desoclusión de los premolares y molares cuando los incisivos realicen una oclusión borde a borde (5).

La sobremordida anterior es un aumento en esta norma.

La magnitud del overbite está en relación a las características de la curva de Spee, cuando esta es plana, el entrecruzamiento es normal. Las curvas profundas indican una supraerupción incisiva y producen un entrecruzamiento excesivo. En cambio, las invertidas, se presentan en las mordidas abiertas (5).

Ravindra Nanda la define como “la cantidad y porcentaje de superposición de los incisivos inferiores por parte de los incisivos superiores”. El overbite o entrecruzamiento se puede calcular como porcentaje de la altura de la corona clínica de uno de los incisivos centrales inferiores cubierta por el incisivo superior (7).

Este autor también menciona que la cantidad de entrecruzamiento no siempre se asocia a un patrón de crecimiento particular, sino que los dientes tienden a erupcionar hasta que su erupción espontánea es perturbada por un factor de interferencia, como podría ser la presencia de un hábito en particular, por ejemplo, succión digital o interposición lingual (7).

La definición de mordida profunda, según Graber, se refiere a un “Estado de sobremordida vertical aumentada en la que la superposición entre los márgenes incisales superiores e inferiores es excesiva” (2).

La Doctora Julia F. de Harfin define la sobremordida como una relación dentaria en la cual la superposición de los incisivos centrales superiores respecto a los inferiores, en sentido vertical, es mayor de 3.5 mm. (8) .

En conclusión, los dientes erupcionan entre la lengua y las mejillas, o entre la lengua y los labios hasta que se oponen fuerzas oclusales o de los tejidos blandos lo suficientemente grandes como para detener su erupción. En un paciente Clase I canina (cuando la cúspide del canino superior apoya en el espacio existente entre el canino inferior y el primer premolar inferior) esta erupción puede resultar en contacto con los incisivos opuestos y en un overbite normal; en cambio, en un paciente de clase II (cuando la cúspide del canino superior se encuentra en posición mesial con relación al espacio interdental de canino inferior y primer premolar inferior), los incisivos inferiores erupcionan hasta ocluir con el cingulum de los incisivos superiores o el paladar duro y su relación final termina en sobremordida (8).

VI.2. Etiología:

La etiología de la mordida profunda suele ser multifactorial, es decir que puede ser causada por varios factores etiológicos, entre los principales se incluyen:

- Factores inherentes, tales como la morfología dental, el patrón esquelético, el patrón de crecimiento condilar, entre otros (9).
- Factores adquiridos, como hábitos orales, cambios en la posición de los elementos dentarios, pérdida prematura de elementos dentarios posteriores, empuje lingual, entre otras (9).

VI.3. Clasificación:

Las mordidas profundas se clasifican, según su origen en:

- Esqueletal: El maxilar es excesivamente grande y/o la mandíbula muy pequeña y existen pocos contactos oclusales de las piezas inferiores respecto a los superiores (2). El ángulo interbasal entre la base del maxilar y la base de la mandíbula disminuye debido a la rotación anterior de la mandíbula durante el crecimiento. En el Cefalograma de Ricketts se puede diagnosticar a través del ángulo altura facial inferior. Este ángulo tiene una norma de $47^{\circ} \pm 4^{\circ}$; cuando se encuentra disminuido se refiere a una mordida profunda de origen esqueletal.
- Dentario: Cuando se presenta un tipo de maloclusión clase I o clase II de Angle y los incisivos centrales superiores e inferiores están fuera de sus bases óseas (2). Los dientes que erupcionan demasiado o la migración dentaria dan lugar a una superposición vertical significativa de los dientes frontales. Esto no suele

estar asociado a cambios de perfil en la dimensión vertical. Los incisivos centrales superiores e inferiores se encuentran fuera de sus bases óseas; en este tipo de maloclusión suele estar el ángulo que forman el plano palatino con el plano de Frankfort disminuido (su norma es de $1^{\circ} +3^{\circ}$) y el IMPA (ángulo formado por la intersección del incisivo inferior con el plano mandibular) también está habitualmente disminuido.

- Dento-alveolar: En casos en que todo el conjunto dentoalveolar presenta una alteración de crecimiento y desarrollo, la sobremordida será “dentoalveolar”. En esta mordida profunda se presenta retroinclinación y retrusión de las piezas dentales anteriores e inferiores, siendo el origen de la maloclusión la posición adelantada del maxilar y retrasada de la mandíbula (2).

VI.4. Diagnóstico:

El diagnóstico preciso de la mordida profunda es esencial para el desarrollo de un plan de tratamiento efectivo. Para ello, es necesario realizarlo de manera integral, que combine distintos enfoques clínicos y radiográficos.

VI.4.1. Clínico:

-En los casos de sobremordida de origen esquelético, se puede encontrar en el examen extraoral las siguientes características:

Tercio facial inferior y dimensión vertical disminuidos (cara corta).

Perfil plano o levemente cóncavo.

Surco labiomentoniano marcado.

Frecuentemente se observa competencia labial, el labio inferior cubre el tercio medio y hasta superior de incisivos superiores. Los labios pueden estar retruidos.

Musculatura bien desarrollada.

-En cuanto al examen intraoral se pueden observar las siguientes características:

Overbite aumentado.

Ángulo interincisivo aumentado.

Arcada dentaria superior frecuentemente tiene forma cuadrada.

Plano oclusal alterado, curva de Spee aumentada.

En casos de clase II sub 2 de Angle, los incisivos inferiores están extruidos, y/o los incisivos centrales superiores sobreerupcionados y retroinclinados; asimismo, a menudo los incisivos laterales superiores están protruidos.

VI.4.2. Radiográfico:

Radiográficamente, conforme a los análisis cefalométricos de Ricketts y Bjork-Jarabak, las siguientes medidas tienden a presentar alteraciones de manera recurrente en este tipo de maloclusión:

VI.4.2.1. Cefalograma de Ricketts.

En el Cefalograma de Ricketts los factores que usualmente se encuentran alterados son los siguientes:

- Overbite: Su norma es de 2.5 mm con una desviación estándar de ± 2.0 mm. Cuando se encuentra aumentado se está frente a una sobremordida de origen dental (5).

- Extrusión del incisivo inferior: Distancia del borde incisal del incisivo inferior al plano oclusal. Puede estar aumentado, la norma es de 1.25 mm. (5).

- Altura facial inferior: ángulo formado por los planos ENA (Espina Nasal Anterior) y PM (Promentoniano) con Xi (punto localizado en el centro de la rama ascendente mandibular). La norma es 47° con un desvío estándar de $\pm 4^\circ$, en los casos que se presenta disminuido, se corresponde con una mordida profunda de origen esquelético (5).

- Plano mandibular: ángulo formado por el plano mandibular y el plano de Frankfort. Su norma es de 26° , en los casos de sobremordida esquelético se encuentra disminuido (5).

- Altura maxilar: ángulo formado por la unión de los puntos Na (Nasion-punto anterior de la sutura frontonasal), CF (punto ubicado en la intersección del plano de Frankfort y la perpendicular a este que pasa tangente a la pared posterior de la fisura pterigomaxilar) y A (punto más profundo del maxilar superior). La norma es de $53^\circ \pm 3^\circ$, indica la posición del maxilar superior en el plano vertical; cuando está aumentado, sugiere sobremordida de origen esquelético (5).

- Plano Palatino: ángulo formado por el plano palatino y Frankfort que se proyecta. Suele estar disminuido, la norma es de 1° (5).

- Altura facial posterior: Distancia de CF a Go (gonion: punto formado por la intersección del plano mandibular y el borde posterior de la rama mandibular). Indica grado de desarrollo de la rama mandibular. La norma es de 55 mm para 8 ½ años, aumenta 0.8 mm por año, esta distancia podría estar aumentada (5).

- Arco mandibular: ángulo formado por la proyección del eje del cóndilo con el eje del cuerpo mandibular. La norma es de 26°, éste podría encontrarse aumentado (5).

También hay otros valores que, dependiendo del caso, pueden estar alterados o no. A continuación, se nombrarán algunos ejemplos:

- Ángulo Interincisivo: Ángulo formado por los ejes axiales de los incisivos centrales superior e inferior. Es posible que esté aumentado, su norma es de 132° (5).

- Posición del incisivo superior: distancia del borde del incisivo central superior a A-Pg (Pogonión). El plano A (referencia maxilar)- Pg (punto más sobresaliente de la sínfisis mandibular) es la referencia facial para la posición sagital de los incisivos. Podría estar aumentada o disminuida con respecto al valor normal de 3,5 mm, dependiendo del tipo de maloclusión. Por ejemplo, en la clase II 1ª división podría ser la primera opción, y en las clases II 2ª división, la segunda (5).

- Inclinación del incisivo superior: ángulo formado por el eje axial del incisivo central superior con el plano A- Pg. Podría estar disminuido, su norma es de 28° (5).

- Inclinación del incisivo inferior: ángulo formado por el eje axial del incisivo central inferior con el plano A – Pg. Este valor también se podría encontrar disminuido, la norma es 22° (5).

- Protrusión labial: distancia desde la parte más anterior del labio inferior al plano estético. Su norma es de $-2\text{mm.} \pm 2\text{mm}$. En pacientes con sobremordida puede haber una retrusión labial (5).

VI.4.2.2. Cefalograma de Bjork Jarabak.

- Ángulo articular: Formado por la intersección de base craneal posterior y altura de la rama. La norma es de 143° . Este ángulo puede ser modificado por el tratamiento ortodóncico. En los casos de sobremordida esquelética, puede estar disminuido, produciendo una rotación de la mandíbula hacia adelante y arriba, favoreciendo al prognatismo mandibular (5).

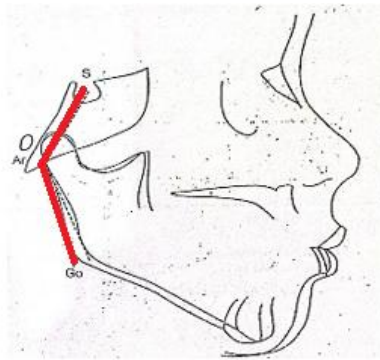


Imagen 2 Tomada del libro "Ortodoncia y Cirugía Ortognática diagnóstico y planificación" de Jorge Gregoret (5)

- Ángulo goníaco: Formado por las tangentes al borde posterior de la rama ascendente de la mandíbula (Ar-Go) y al borde inferior del cuerpo de la misma (Go-Me). La norma es de 130° . Cuando éste es menor a la norma, generalmente la mandíbula se presenta cuadrada, con un perfil ortognático y biotipo facial

braquicefálico. Éste a su vez se divide en dos, por una línea trazada desde el Nasion al Gonion (5).

- Ángulo goníaco superior (Ar-Go-Na): Su norma es de 52° a 55° . Describe la oblicuidad de la rama.

- Ángulo goníaco inferior (Na-Go-Me). Su norma es de 70° a 75° . Describe la oblicuidad del cuerpo. Cuando este se encuentra disminuido, muestra un cuerpo mandibular más horizontal, con escaso crecimiento vertical, con tendencia a la sobremordida.

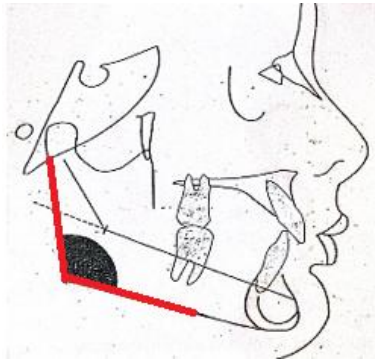


Imagen 3 tomada del libro "Ortodoncia y Cirugía Ortognática diagnóstico y planificación" de Jorge Gregoret (5)

- Sumatoria de todos los ángulos: La sumatoria total debería ser de $396^{\circ} \pm 6^{\circ}$. Cuando ésta está disminuida, indica un crecimiento en sentido anterior, favoreciendo la sobremordida.

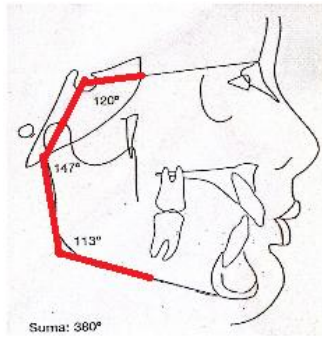


Imagen 4 tomada del libro "Ortodoncia y Cirugía Ortognática diagnóstico y planificación" de Jorge Gregoret (5)

- Relación entre la altura facial anterior y posterior: Si el resultado está entre el 64% a 80%, indica un crecimiento de la mandíbula en sentido anterior, se corresponde con el biotipo braquifacial (5).

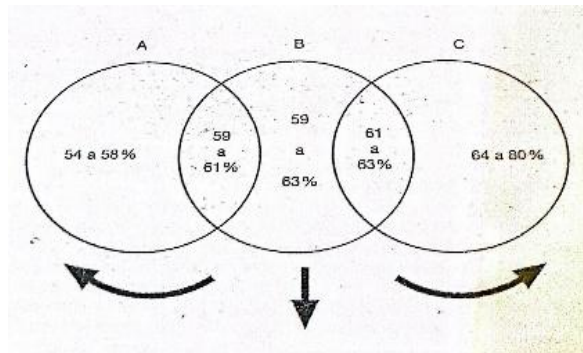


Imagen 5 tomada del libro "Ortodoncia y Cirugía Ortognática diagnóstico y planificación de Jorge Gregoret" (5)

VI.5. Tratamiento:

La elección del plan de tratamiento de la mordida profunda va a depender de diferentes factores. A continuación, se hará una breve explicación de algunos de ellos:

- Etiología: las alteraciones verticales comúnmente son consecuencia de la discrepancia entre el crecimiento vertical de la rama mandibular y el desarrollo dentoalveolar vertical. Es indispensable identificar si la mordida profunda es consecuencia del exceso vertical de la rama mandibular, de la falta de desarrollo dentoalveolar vertical de los dientes posteriores, del exceso de desarrollo dentoalveolar vertical de los dientes anteriores, de la alteración en la inclinación de los incisivos o una combinación de las anteriores.

- Edad: la erupción dental condiciona el grado de desarrollo dentoalveolar vertical, de allí que el control vertical de la erupción de los dientes anteriores y posteriores, durante el periodo de dentición mixta, puede ser una estrategia acertada para lograr la corrección temprana y estable de la mordida profunda, particularmente en aquellos pacientes que presentan reducción en la altura facial inferior y patrón de rotación mandibular antihoraria.

- Estética facial: la planificación del tratamiento de la mordida profunda debe considerar aspectos relacionados con el perfil facial, el patrón esquelético vertical y con la exposición dental (10).

- Biotipo facial: en pacientes braquicefálicos, se pueden utilizar medios terapéuticos que promuevan la extrusión de premolares y molares, por ejemplo, arcos de curva reversa. En caso de curvas muy profundas no es aconsejable hacer la nivelación con arcos continuos porque a pesar de que la musculatura puede contrarrestar el movimiento de extrusión de los sectores laterales, estos arcos no lograrán en el sector incisivo el grado de intrusión que el caso requiere (11). En cambio, en pacientes dólicofaciales, por las características biotipológicas del paciente, la alternativa terapéutica suele ser la intrusión del sector anterior, a través de un arco utilitario, ya que hay un mayor manejo del sector anterior sin compromiso del sector posterior.

Los movimientos verticales deben hacerse previamente a la corrección sagital, ya que las alteraciones en el plano vertical dificultarían o impedirían los movimientos sagitales.

Vistos los diversos factores, serán analizados los diferentes métodos de corrección de sobremordida profunda:

VI.5.1. Vestibularización de dientes anteriores:

Cuando existe una retroinclinación de los elementos dentarios anteriores (clase II sub 2), la vestibularización de los incisivos es una alternativa que puede resultar efectiva para la corrección de mordidas profundas leves o moderadas de origen dental (10).

VI.5.2. Intrusión de dientes anteriores:

Esta metodología se puede realizar mediante varios métodos, entre ellos:

Arco Utilitario:

Este arco se confecciona con un alambre de sección cuadrada o rectangular. Generalmente para trabajar en un bracket con slot de .022" se elige un calibre de .016" x .022", .017" x .025" o .018" x .022" según la alineación y nivelación que hayan alcanzado las ranuras.

El arco se divide en 3 segmentos:

- Sector molar: al que se le realiza un dobléz de inclinación distal que le da la activación intrusiva.

- Un escalón o puente lateral para evitar la zona de premolares y caninos.
- Un segmento anterior, el cual va inserto en las ranuras de los brackets anteriores (12) (5).

En pacientes dólicofaciales, como ya se mencionó, la alternativa terapéutica suele ser la intrusión del sector anterior, a través de un arco utilitario, ya que hay un mayor manejo del sector anterior sin compromiso del sector posterior (11).

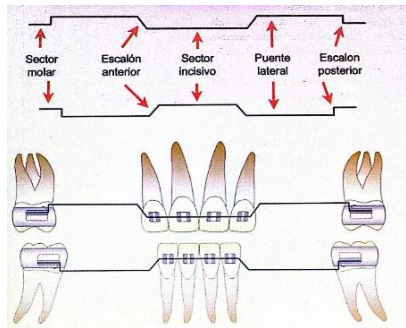


Imagen 6 tomada del libro "El tratamiento Ortodóntico con Arco Recto" de Jorge Gregoret, Elisa Tuber y Luis Horacio Escobar (11)

Arco de curva reversa:

Es un arco al que se le imprime una curva contraria a la orientación de la curva de Spee. El efecto de este arco no es intrusivo, lo que produce es una inclinación coronaria vestibular del sector anterior, y una extrusión en el sector premolar. La extrusión en el sector premolar, con la autorrotación inversa que tal movimiento imprime en la mandíbula, suele brindar un resultado satisfactorio en los casos indicados. La acción se completa con una inclinación distal del molar (12).

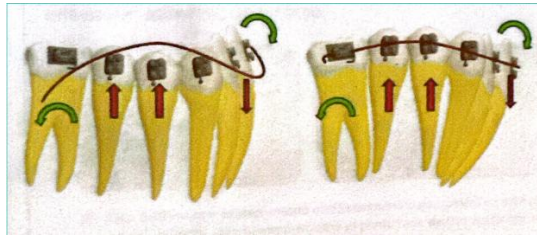


Imagen 7 tomada del libro "Biomecánica ¿Estás ahí?" de Alfredo Álvarez (12)

En conclusión, en la nivelación de la curva de Spee con arcos continuos, predominan los efectos extrusivos de los sectores laterales y posteriores, con mínimos efectos de intrusión anterior (11).

Algunos autores sugieren que utilizar este tipo de arcos en pacientes que presenten rotación antihoraria de la mandíbula, con altura facial aumentada o con el plano mandibular muy inclinado no es aconsejable (2).

Para lograr esto es importante evitar la mecánica molar extrusiva y controlar la erupción pasiva de los molares en el espacio interoclusal (2).

Arco de intrusión de Burstone:

Este arco está confeccionado con un alambre completo inserto en los tubos de los molares con un doblez de inclinación o tip back, haciendo que el arco se deposite en la zona apical de incisivos. Estos, a su vez, tienen que estar sujetos por un segmento de alambre rígido. El arco no va inserto en los slots de los bracketts de los elementos dentarios, sino que se activa al ligarlo a la porción anterior del arco rígido que sujeta a los incisivos.

Se generan varios efectos: en el sector anterior hay una fuerza intrusiva. Ésta puede ser acompañada, dependiendo la zona en la que se aplique la fuerza, por un momento de rotación, produciendo un torque vestibulo coronario. Esto sucede cuando la fuerza se aplica en la zona media entre los incisivos centrales.

En cambio, si la fuerza es ejercida en zona de incisivos laterales, dicha rotación es prácticamente nula, produciendo sólo la fuerza intrusiva. A su vez, en el molar puede haber una inclinación en sentido mesial, acompañada por una fuerza extrusiva (12).

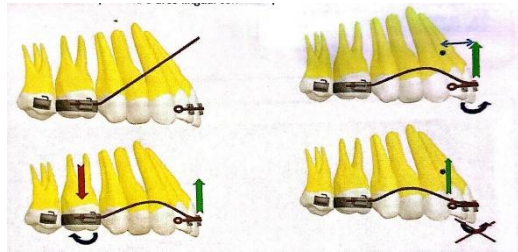


Imagen 8 tomada del libro "Biomecánica ¿Estás ahí?" de Alfredo Álvarez (12)

VI.5.3. Extrusión de elementos dentarios posteriores superiores y/o inferiores:

Idealmente indicada en pacientes en etapa crecimiento, con altura facial inferior disminuida, hipodivergencia, curva de Spee aumentada, suele ser la alternativa más utilizada ya que ha demostrado que una extrusión posterior de 1 mm puede abrir la mordida anterior entre 1.5mm. a 2.5 mm.

La extrusión molar también puede ser utilizada en pacientes adultos, pero con cierta limitación ya que lograr un verdadero movimiento extrusivo de los elementos dentarios posteriores es más complicado, además la fuerza de los músculos elevadores puede llegar a comprometer la estabilidad. Para lograr esto se necesitan fuerzas que superen los 100gr. por lado, mediante el uso de

elásticos intermaxilares, arcos de curva reversa o arcos de extrusión; adicionalmente también se podría incluir planos de mordida anterior con el propósito de desocluir el sector posterior y facilitar la extrusión (10).

Burstone clasificó al movimiento extrusivo posterior como tipo I, cuando se acompaña de rotación antihoraria del segmento posterior, y tipo II cuando el movimiento de los segmentos posteriores es completamente paralelo.

El movimiento extrusivo tipo I se puede lograr por medio de dos biomecánicas:

- Arcos rectos continuos o arcos de curva inversa: su resultado es la intrusión relativa por una combinación de extrusión de los dientes posteriores y vestibularización de los dientes anteriores.

- Arcos de extrusión: son fabricados en arcos de acero, ya que entregan una mayor fuerza. Están segmentados en tres partes, una posterior, una anterior y una tercera que va desde el tubo auxiliar del 1º molar hasta mesial de canino; ésta última es la que se activa para lograr la extrusión de los elementos posteriores (10).

El movimiento intrusivo tipo II solo puede realizarse a través del uso de elásticos intermaxilares verticales, combinando los arcos de extrusión con la tracción extraoral cervical (baja); en esta situación se debe utilizar una tracción de brazo largo y elevado de manera que la línea de acción de la fuerza pase por detrás del centro de resistencia del segmento posterior y genere un momento en sentido opuesto al que produce el arco de extrusión, así el vector vertical de la tracción y del arco extrusivo causan la extrusión paralela de los dientes posteriores (10).

En pacientes en crecimiento la alternativa terapéutica para lograr extrusión del sector posterior es el plano de altura, en el cual se centra este trabajo.

VI.5.3.1. Plano de altura anterior:

Consiste en una base acrílica ubicada por palatino de los elementos dentarios anteriores. Pueden ser fijos o removibles.

Generalmente en dentición permanente se opta por los fijos, que van anclados, a través de bandas, en el sector posterior, usualmente en los 1° molares. En dentición mixta la opción más indicada es el plano de altura removable; es una placa acrílica que se elabora de canino a canino hasta el borde incisal, se puede realizar en una placa Hawley clásica, o sólo el plano anterior con goteras (13).

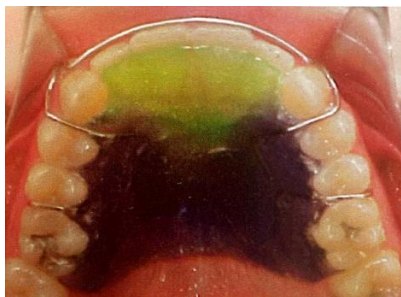

Imagen 9 tomada del libro "Ortodoncia contemporánea Diagnóstico y Tratamiento" de Esequiel E. Rodriguez y Larry White (2)

La finalidad de todo plano de altura anterior es controlar la erupción de los elementos dentarios anteriores, produciendo también una intrusión relativa, mientras proveen espacio para la extrusión del sector posterior, llevando a un crecimiento de la rama mandibular y a una rotación en sentido horario, favoreciendo a la nivelación de la curva de Spee y el aumento de la altura facial inferior.

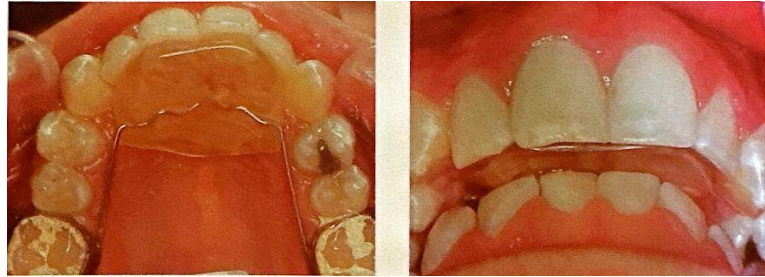


Imagen 10 tomada del libro "Ortodoncia contemporánea Diagnóstico y Tratamiento" de Esequiel E. Rodríguez y Larry White (2)

Para definir si ésta es la mejor opción de tratamiento, se deben evaluar diferentes factores, como el tipo de maloclusión del paciente y las características cefalométricas que presenta, ya que la dirección de crecimiento de la mandíbula será de vital importancia.

En pacientes con mordidas profundas, con biotipo braquicefálico, que presenten un tercio inferior disminuido, con una rotación de la mandíbula en sentido antihorario, es decir hacia arriba y adelante, la colocación de un plano de altura puede favorecer el cambio de dirección de crecimiento, al mismo tiempo que corregirá la sobremordida.

En cambio, en pacientes con biotipo dólicofacial, que tienen tendencia de crecimiento en sentido horario, con una rotación de la mandíbula hacia abajo y atrás, la elección de este tipo de tratamiento puede aumentar dicha rotación, agravando el problema de crecimiento del paciente, y con la posibilidad de que también se produzcan problemas articulares (13).

En conclusión, las indicaciones del plano de altura son las siguientes:

- Dentición mixta o permanente temprana.
- Mordida profunda.
- Tercio inferior disminuido.
- Crecimiento de la mandíbula hacia adelante y arriba.

En el año 2024, Omar Ahmad Rasol y cols. compararon diferentes publicaciones de diversas bases de datos (PubMed®, Web of Science™, Scopus®, Embase®, Google™ Scholar y Cochrane Library) a fin de evaluar la evidencia actualmente disponible sobre el mejor método para corregir mordidas profundas en pacientes en crecimiento.

En dicho estudio, los participantes fueron pacientes en crecimiento con dentición mixta con una mordida esquelética profunda independientemente de la clase de maloclusión. Luego de hacer la selección de la muestra que cumpliera con los criterios de elegibilidad, quedaron tres artículos seleccionados. Las opciones de tratamiento a investigar fueron: el plano de mordida anterior acrílico fijo plano, el plano de mordida fijo inclinado y el arco utilitario con elásticos intermaxilares posteriores.

La conclusión fue, primeramente, que faltan estudios sobre la maloclusión de mordida profunda en pacientes en crecimiento, lo que lleva a una falta de revisiones sistemáticas y evidencia científica. Sin embargo, se pudo llegar a determinar que el plano de mordida, resultó ser el aparato dominante para la corrección de la mordida profunda en pacientes en crecimiento. Asimismo, el uso del arco utilitario en combinación con elásticos intermaxilares posteriores, evidenció resultados efectivos, pero el tiempo de tratamiento fue mayor (14).

Por otro lado, en la Universidad de Guayaquil, Ecuador, en el año 2022, se realizó un estudio cuya finalidad era determinar la eficacia del plano de mordida anterior en la extrusión del sector dentario posterior, en pacientes con mordida profunda. La muestra estudiada consistió en 15 pacientes a los que se les realizó un seguimiento mes a mes durante 6 meses.

Los resultados fueron los siguientes: el plano de mordida anterior brinda un alto porcentaje de efectividad en la extrusión del sector dentario posterior en casos de mordida profunda; el tiempo de uso tuvo un promedio superior a los 5 meses; tuvo un costo de elaboración bajo, puesto que solo se emplea alambre 0,036, acrílico y soldadura de plata; la extrusión del sector dentario posterior tuvo un promedio mayor a los 4 mm. Este resultado repercutió en una buena intercuspidad de premolares y molares superiores e inferiores; la higiene bucal durante el uso del plano de mordida anterior fue media o normal en 12 de los 15 participantes y la presencia de dolor, que estuvo presente por 24 horas posterior a la colocación de la aparatología, se manifestó en apenas 2 pacientes (15).

VII PRESENTACIÓN DEL CASO CLÍNICO:

A continuación, se presentará el caso clínico. Fue tratado en la quinta cohorte de la Especialidad de Ortodoncia y Ortopedia de la Universidad Nacional de Cuyo, en el cual se pudo evidenciar, luego de realizar el diagnóstico completo, clínico y radiográfico, que la paciente presenta una mordida profunda esquelética, con un biotipo braquifacial, es decir con una tendencia de crecimiento antihorario. Lo antes mencionado, junto con su edad, fueron los principales factores para determinar que la terapéutica indicada para tratar su maloclusión fuera la extrusión del sector posterior a través de un plano de altura.

Nombre paciente: Julieta Araya

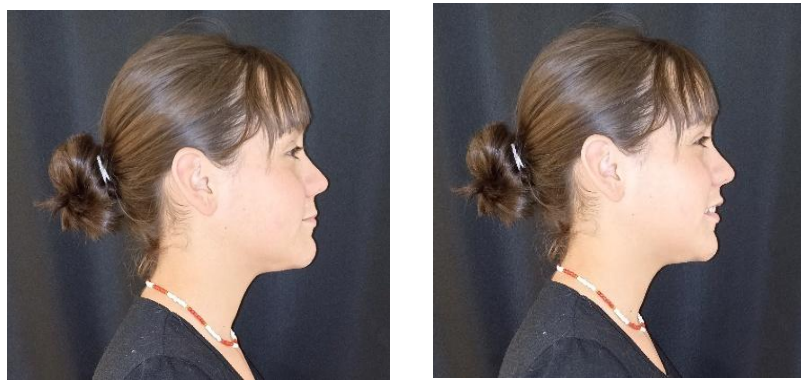
Fecha nacimiento: 17/06/2008

Edad: 14 años.

Motivo de consulta: "Enderezar los dientes de abajo"

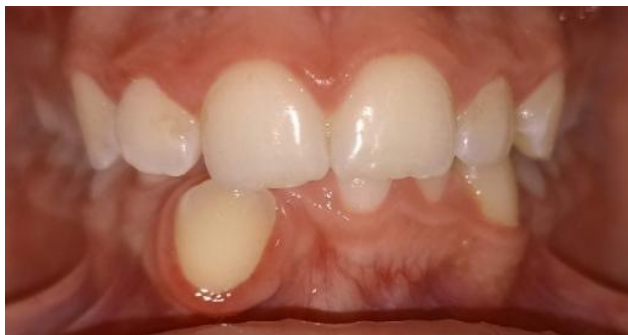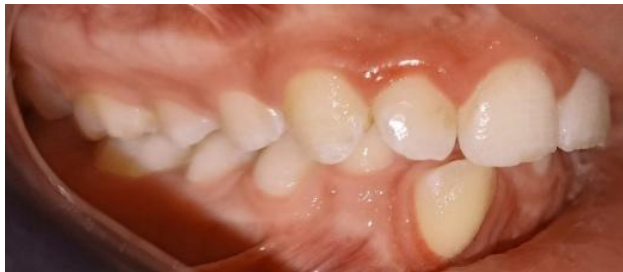FOTOS INICIALES

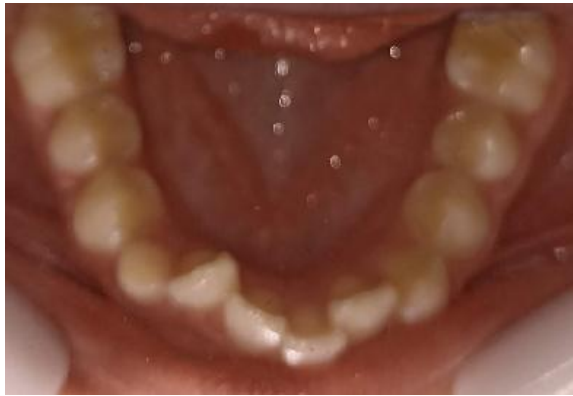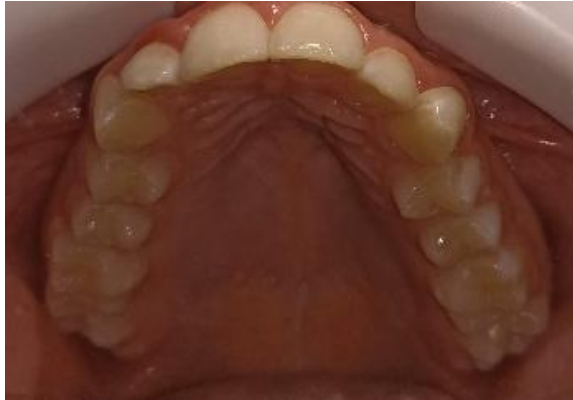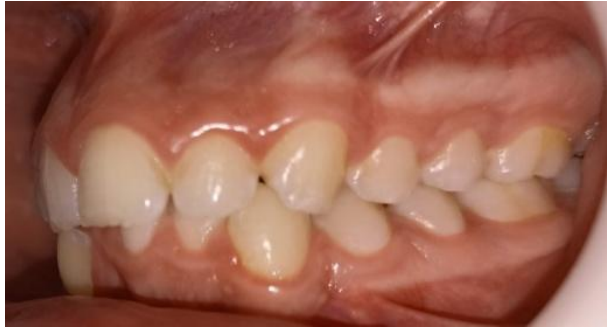EXTRAORALES





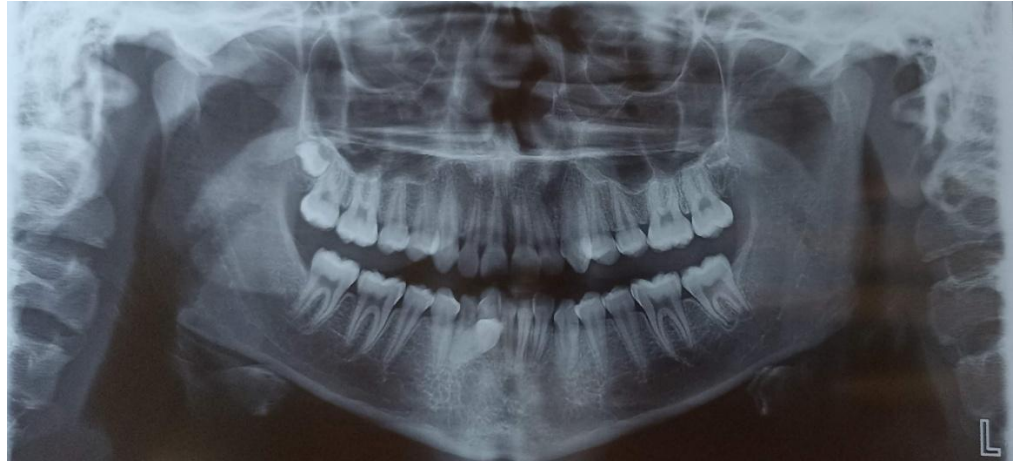INTRAORALES



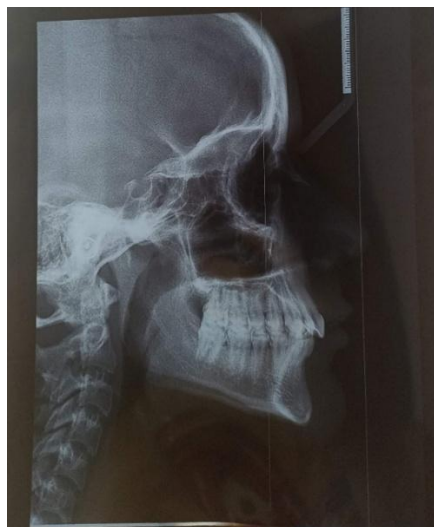

ESTUDIOS RADIOGRAFICOS PREVIOS

Rx. Panorámica



Telerradiografía de Perfil



Resumen diagnóstico:

➤ Clínico:

En sonrisa plena, exposición gingival.

Perfil facial levemente cóncavo.

Desviación mandibular hacia la derecha.

Tercio inferior disminuido.

Clase I esquelética.

Incisivos superiores protruidos y retroinclinados.

Incisivos inferiores en normoposición, con una inclinación labial.

Línea media dentaria superior centrada.

Línea media dentaria inferior centrada.

Overjet normal.

Overbite aumentado.

Clase I molar derecha e izquierda.

Clase III canina derecha, I izquierda.

➤ Radiográfico:

Convexidad 1,4 (norma es 2 +-2) Clase I esquelética.

Profundidad maxilar 93° (norma 90°+-3°) Maxilar superior en posición normal (en el límite con prognatismo maxilar).

Profundidad facial 91, 8° (norma 87° +-3°) Maxilar inferior levemente prognático.

Eje facial 90° (norma 90°) Mesofacial.

Altura facial inferior 41,8 (norma 47°+-4) Braquifacial.

Angulo Plano mandibular 18, 9° (normal 26° +-4°) Braquifacial.

Posición incisivo inferior 2.9mm. (norma 1mm. +-2) Normo posición.

Inclinación Incisivo Inferior 26, 6° (norma 22° +-4) Levemente inclinado hacia vestibular.

Posición Incisivo Superior 6,1mm (norma 3,5mm +-2) Protuido.

Inclinación Incisivo Superior 21, 8° (norma 28°+-4) Retroinclinado.

Bjork Jarabak: 66,9% Tendencia de crecimiento antihorario, biotipo Braquifacial.

VERT: 1,2 Braquifacial Severo.

Objetivos Terapéuticos:

Ortodónticos:

SAGITAL: lograr clase canina I derecha.

VERTICAL: lograr un correcto entrecruzamiento.

TRANSVERSAL: Conservar correcta relación cúspide-fosa.

Estéticos:

Lograr un perfil armónico.

Funcionales:

Conservar salud articular.

Plan de Tratamiento:

1º Fase:

Anclaje moderado: tubos en 17-27-37-47.

Cementado de brackets autoligantes.

Confección de Plano de altura fijo, con bandas en 16 y 26.

Indicación de extracción de elemento 83.

Alineación y nivelación con arcos redondos.

Armado de maxilar inferior progresivo.

2º Fase:

Fase de trabajo con arcos rectangulares.

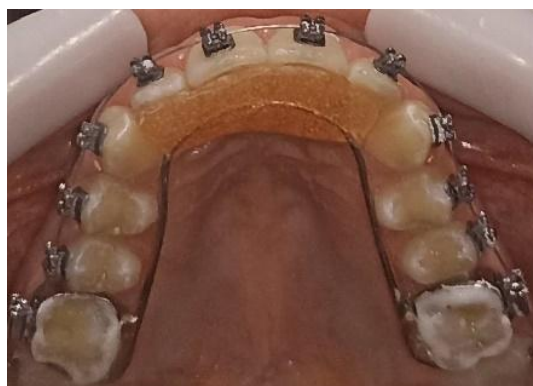3º Fase:

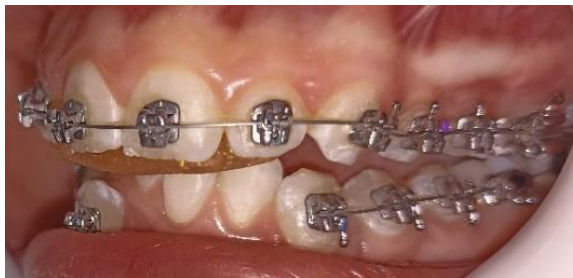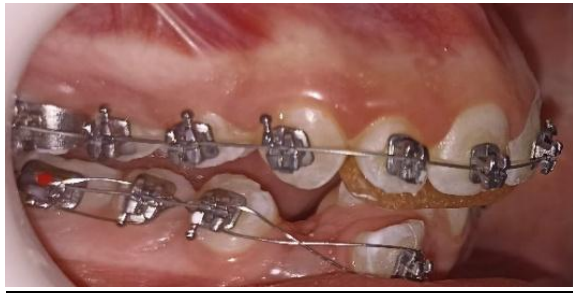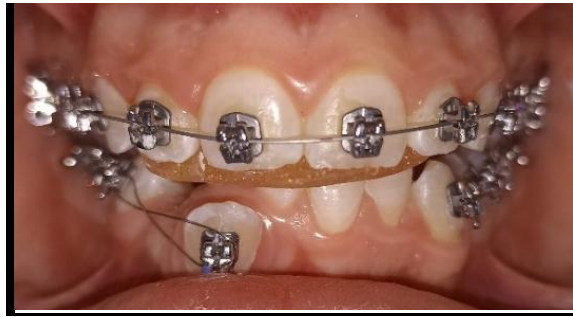Gomas de asentamiento y contenciones.

Fecha inicio tratamiento: 03-2023

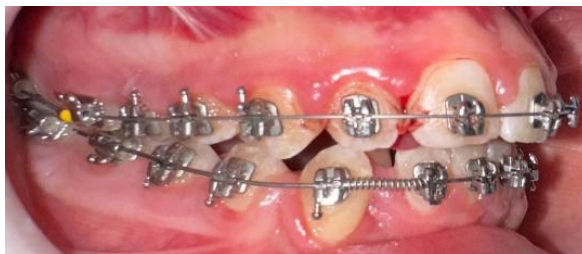FOTOS INTERMEDIAS:

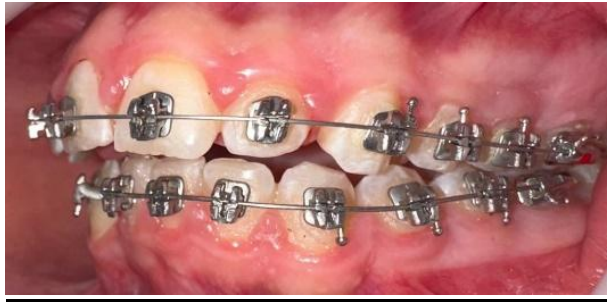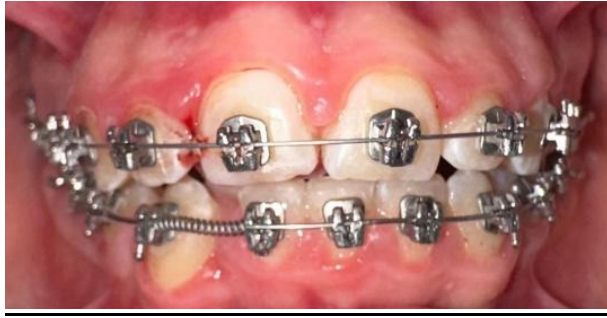04-2023: Plano de altura fijo instalado en maxilar superior. Obsérvese la separación vertical entre molares superiores e inferiores para lograr la apertura de la mordida anterior.



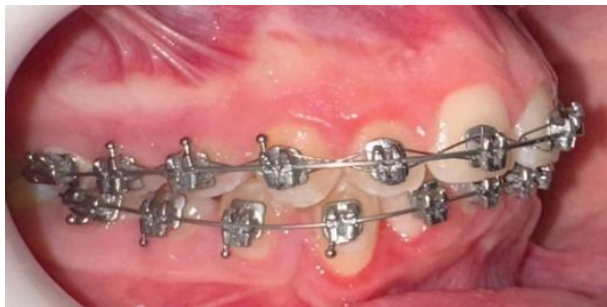

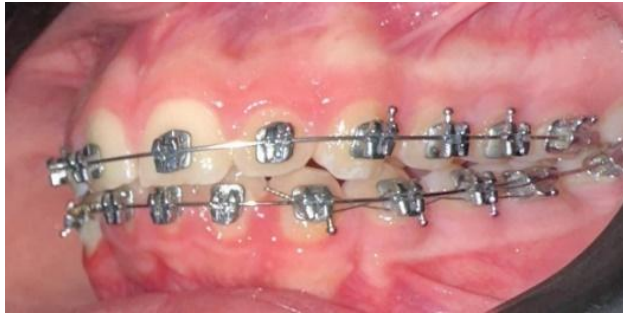
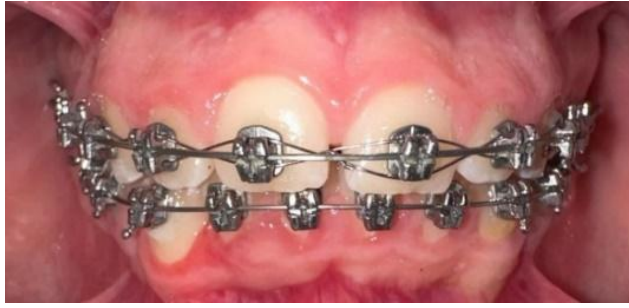11-2023: Tras 7 meses de trabajo, se observa que ya hay contacto posterior.



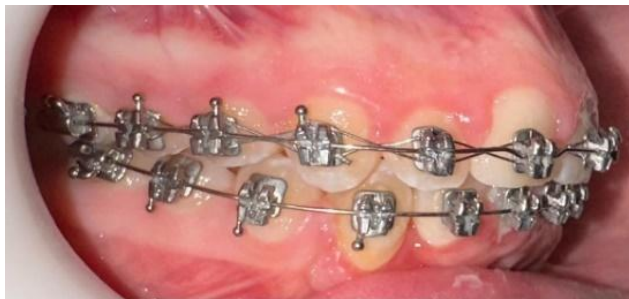

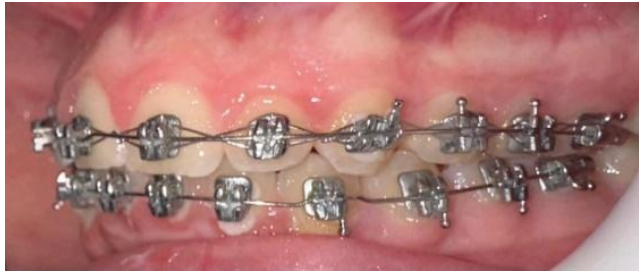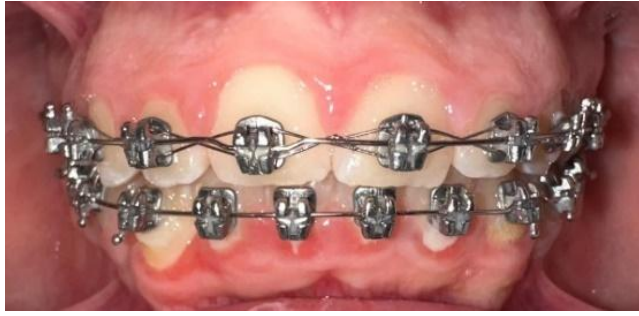09-2023: Retirado del Plano de altura, corrección completa de la sobremordida.





11-2024

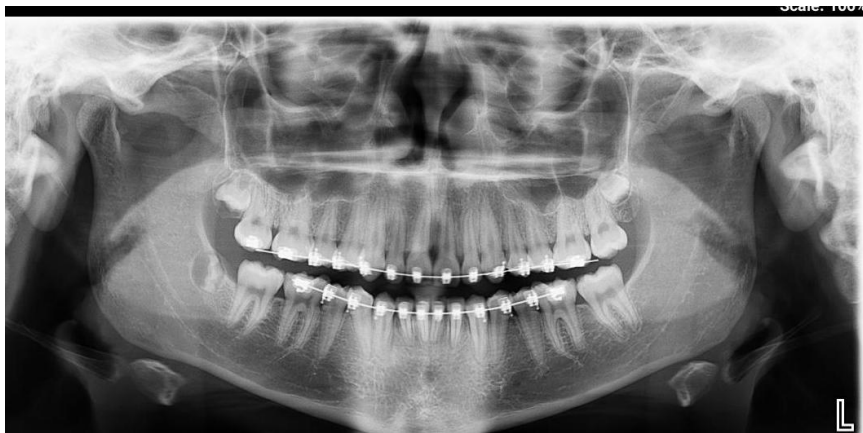



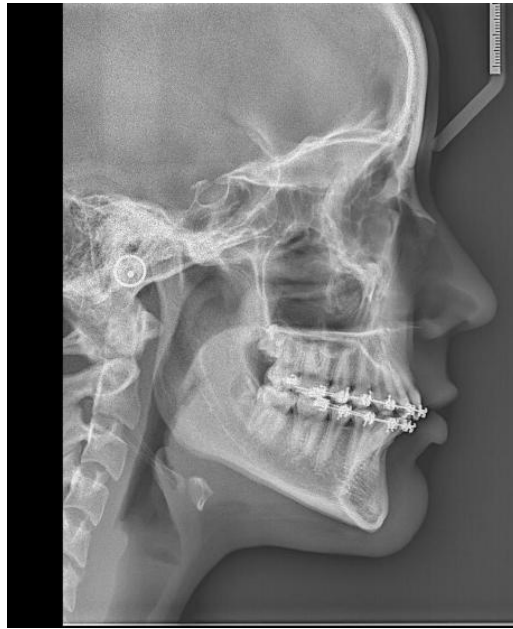Fecha finalización tratamiento: 12/202

ESTUDIOS RADIOGRÁFICOS FINALES

RX Panorámica



Teleradiografía de Perfil



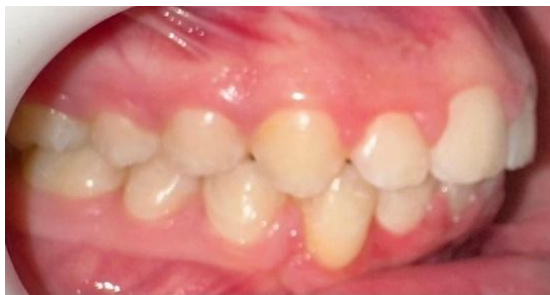FOTOS FINALES:

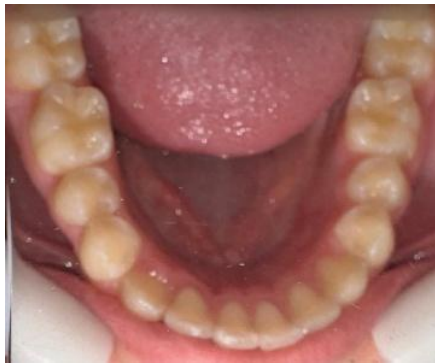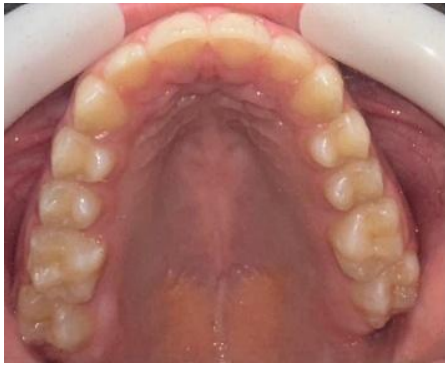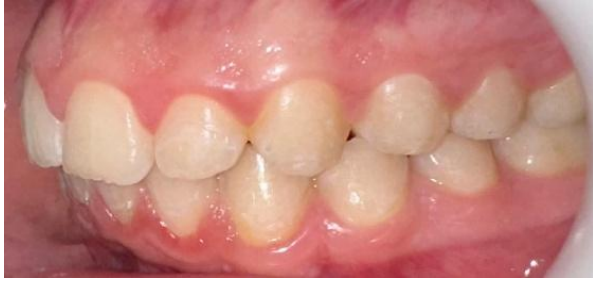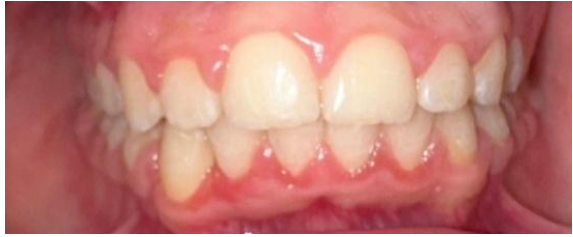EXTRAORALES





INTRAORALES





VIII. CONCLUSIÓN:

El tratamiento de la mordida profunda debe ser personalizado, dependiendo de la causa subyacente, la edad del paciente y su biotipo facial. Es fundamental considerar la dirección de crecimiento mandibular. En pacientes en edad de crecimiento, con características braquicefálicas, con el tercio inferior disminuido y una dirección de crecimiento mandibular hacia arriba y adelante, la elección del plano de altura, ya sea fijo o removible, suele ser una alternativa terapéutica efectiva y estratégica, para el tratamiento de la mordida profunda. Su principal beneficio radica en la capacidad de controlar la erupción de los elementos dentarios anteriores, producir una egresión posterior y favorecer la corrección de la mordida profunda sin la necesidad de intervenciones quirúrgicas invasivas.

En resumen, el plano de altura es una alternativa terapéutica válida y efectiva para tratar la sobremordida anterior, siendo crucial una evaluación exhaustiva para determinar su idoneidad según las características individuales de cada paciente.

IX. BIBLIOGRAFÍA

1. Villafranca FdC, Fernande Mondragon MdP, Garcia Suarez A. Fisiología y Anatomía Bucodental Sevilla: MAD; 2006.
2. Ezequiel R. Ortodoncia Contemporánea Diagnóstico y Planificación. En. Colombia: Amolca; 2008.
3. Sofia FF. Estudio de la Cavidad oral: Editex; 2023.
4. Morales FJU. mediagraphic. [Online].; 2005. Acceso 02 de 04 de 2025. Disponible en: <https://www.medigraphic.com/pdfs/adm/od-2007/od073d.pdf>.
5. Gregoret J. Ortodoncia y Cirugía Ortognatica Diagnóstico y Planificación Barcelona: Espaxs; 2003.
6. Losoviz E. Ateneo Argentino de Odontología. [Online].; 2023. Acceso 2 de 04 de 2025. Disponible en: <https://www.ateneo-odontologia.org.ar/articulos/lxviii01/articulo06.pdf>.
7. Ravindra N. Biomecanica en Ortodoncia Clinica Buenos Aires: Editorial Médica Panamericana; 1998.
8. de Harfin JF. Tratamiento ortodóntico en el adulto. 2nd ed. Buenos Aires: Editorial Medica Panamericana; 2005.
9. Jain N. International Journal of Health Sciences. [Online]; 2021. Acceso 01 de 04de 2025. Disponible en: https://www.researchgate.net/publication/359818342_Deep_bite_its_classification_etiology_clinical_features_diagnosis_treatment_modalities.
10. Cruz Moreno BM, Muñoz Gavidria CE. Tratamiento ortodóntico de mordidas profundas. Revista Facultad de Odontología Universidad de Antioquia. 2010; 23(1).
11. Gregoret J, Tuber E, Escobar H. El Tratamiento Ortodóntico con Arco Recto Madrid: NM Ediciones; 2003.
12. Alvarez AT. Biomecánica ¿Estás ahí? Buenos Aires: Providence; 2011.
13. Quirós Álvarez O. Biomecánica del Plano de altura. Acta Odontológica Venezolana. 2004; 2(42).

14. Rasol O, Hajeer M, Sultan K, Jaber S. Evaluación del mejor método para la corrección ortodóncica de mordidas profundas esqueléticas en pacientes en crecimiento: una revisión sistemática. 2024.
15. Campuzano TM. PLANO DE MORDIDA ANTERIOR Y SU EFECTIVIDAD EN LA EXTRUSIÓN DEI ECTOR POSTERIOR. REVISTA CIENTÍFICA ESPECIALIDADES ODONTOLÓGICAS UG. 2022; 5(1).