



UNCUYO
UNIVERSIDAD
NACIONAL DE CUYO

FO
FACULTAD DE
ODONTOLOGÍA



**UNIVERSIDAD NACIONAL DE CUYO FACULTAD
DE ODONTOLOGÍA**

**TRABAJO FINAL PARA OPTAR AL TÍTULO DE
ESPECIALISTA EN ENDODONCIA**

REIMPLANTE INTENCIONAL

Alumno: Od. BAÑOS, JULIETA

Director de Trabajo Final: Esp. Od. GONZÁLEZ, ANA JULIETA

Mendoza, Noviembre 2023

AGRADECIMIENTOS

Quiero agradecer enormemente y de igual medida, al Prof. Dr. Julio Caram y a su equipo de docentes por guiarme en el aprendizaje de la endodoncia tanto en el grado como en el posgrado.

A la Esp. Od. Ana Julieta González por su invaluable guía, disposición y profesionalismo.

Al equipo docente de la Carrera de Especialización en Endodoncia por su apoyo, dedicación y capacidad de formación en el continuo proceso de investigación científica en el que la labor del docente es indispensable y determinante.

A la Facultad de Odontología de la Universidad Nacional de Cuyo por ser la institución que nos brinda la posibilidad de formación y crecimiento profesional.

A todos aquellos que de una u otra manera contribuyeron a mi perfeccionamiento en esta especialidad.

ÍNDICE

Resumen.....	Pág.4
Introducción.....	Pág.5
Caso clínico.....	Pág.15
Discusión.....	Pág.22
Conclusión.....	Pág.27
Bibliografía.....	Pág.28

RESUMEN

La reimplantación intencional es una alternativa a la extracción de un diente y al reemplazo protésico, cuando las modalidades de tratamiento de endodoncia convencional son inviables o contraindicadas.

El reimplante intencional es un procedimiento quirúrgico de múltiples etapas basado en la extracción controlada de un diente y su posterior reposicionamiento en el alvéolo original para realizar una revisión de la superficie radicular.

El objetivo de este trabajo es describir los procedimientos técnicos involucrados en la reimplantación intencional y la presentación de un caso clínico.

En este escrito se detallaron los pasos realizados en un reimplante de un elemento 47 con presencia de periodontitis apical crónica, con el deseo de conservar la pieza dentaria tras haber fracasado en el intento de retirar el perno colado.

El éxito del reimplante intencional dependerá de la selección adecuada del caso, la precisión del diagnóstico, las habilidades quirúrgicas del operador, la aplicación correcta del instrumental y de los materiales más apropiados para llevarla a cabo.

INTRODUCCIÓN

La enfermedad endodóntico post-tratamiento es definida como la persistencia o el desarrollo de una lesión inflamatoria periapical o perirradicular en la raíz de un diente previamente obturado, es un problema importante para la salud bucal y para el odontólogo, especialmente para especialista en endodoncia (Haapasalo *et al.*, 2008).

La causa primaria se ha atribuido a la presencia de microorganismos en el sistema de conductos radiculares y/o en el tejido periapical, aunque también se han implicado otras etiologías, incluida la presencia de quistes, cristales de colesterol y cuerpos extraños (Siqueira, 2001)

Varias opciones de tratamientos se han sugerido con distintos niveles de éxito para la resolución de estas lesiones, incluida la endodoncia no quirúrgica, el retratamiento y la cirugía apical (Friedman, 2002). Debido a la mejora de la eficiencia operativa, dificultad con el acceso quirúrgico y el deseo de evitar estructuras anatómicas delicadas, la reimplantación se ha propuesto como un método adicional para resolver las enfermedades endodónticas pos tratamiento en casos seleccionados.

La reimplantación intencional se ha definido como la extracción deliberada de un elemento dentario, seguida de la evaluación de las superficies radiculares, manipulación endodóntica y reparación, con la posterior colocación del diente nuevamente en su alvéolo original (Grossman, 1966).

Es uno de los métodos más antiguos conocidos para el tratamiento de enfermedades de origen endodóntico, que se remontan al siglo XI cuando Albulcasis describió una reimplantación (Weinberger, 1948.). Además, desde el siglo XVI al XVIII, se informaron múltiples relatos de reimplantación, incluida la incorporación de una resección radicular y obturación del extremo radicular antes de la reinserción del diente (Grossman, 1982)

La evolución del procedimiento en tiempos más recientes ha implicado la modificación de las técnicas que rodean la extracción del diente, resección y preparación del extremo de la raíz, manipulación del diente durante el acto quirúrgico y los materiales utilizados para la obturación radicular. (Emmertsen, 1966)

La reimplantación intencional es una alternativa a la extracción de un diente y al reemplazo protésico, cuando las modalidades de tratamiento de endodoncia convencional son inviables o contraindicadas. (Pak *et al.*, 2012).

El reimplante intencional es un procedimiento quirúrgico de múltiples etapas basado en la extracción controlada de un diente y su posterior reposicionamiento en el alvéolo original para realizar una revisión de la superficie radicular (Grossman, 1966)

El procedimiento de reimplante intencional está indicado cuando no se puede realizar un tratamiento ortógrado, ni una cirugía apical (Grossman, 1966) y cuando persiste un cuadro de periodontitis apical después de una terapia de endodoncia bien realizada y la vía ortógrada es compleja o está bloqueada. (Messkoub, 1948, D'Angelo, *et al.*, 1982) Además, el reimplante intencional se puede utilizar en casos de terapia endodóntica incongruente con material de relleno excesivo más allá del ápice y persistencia de la lesión apical que no puede resolverse mediante un abordaje quirúrgico, (Kharouf, *et al.*, 2021) y cuando la retracción quirúrgica del colgajo endodóntico está contraindicada debido a limitaciones anatómicas o de accesibilidad (Peer, 2004). También, se puede recomendar el reimplante intencional para la reabsorción radicular externa apical cuando no es posible alcanzar el ápice, (Kharouf, *et al.*, 2020) perforaciones radiculares, (Barnett *et al.*, 1992) fracturas radiculares y raíces complejas (Iandolo *et al.*, 2020). Igualmente, el reimplante intencional también puede ser útil para tratar dientes con anomalías del desarrollo, como dientes fusionados o dientes con una configuración de canal endodóntico tipo C. (Martina *et al.*, 2021)

El reimplante intencional se ha propuesto como un procedimiento alternativo cuando los tratamientos quirúrgicos endodónticos y periapicales no han tenido éxito o están contraindicados y cuando se requiere preservación ósea para la posterior colocación de implantes. (Liberati *et al.*, 2009, Moher *et al.*, 2009)

La selección del tratamiento entre opciones tan contrastantes puede ser un desafío para los odontólogos y pacientes por igual. La toma de decisiones clínicas se basa habitualmente en el análisis de beneficios, riesgos y costos asociados con cada opción de tratamiento, y preferencias del paciente (Friedman, 2002, *et al.*, Azarpazhooh *et al.*, 2016). Cuando un análisis específico sugieren que la retención de un diente—mediante retratamiento ortógrado convencional o la microcirugía apical

son inviables, quedando al paciente la opción de la extracción del diente y posiblemente su reemplazo protésico. En estas situaciones, la reimplantación intencional del diente afectado puede considerarse como una alternativa. El objetivo principal es la supervivencia del diente y la curación es el objetivo secundario. (Torabinejad *et al.*, 2015, Grossman, 1982)

Dado que la etapa quirúrgica del reimplante intencional se considera la fase técnicamente más delicada del procedimiento, (Emmertsen *et al.*, 1966) debe realizarse con extrema precisión y cuidado para mejorar los resultados del tratamiento y las tasas de supervivencia. La extracción del diente debe ser lo más atraumática posible para evitar fracturas del diente y, lo más importante, el daño al ligamento periodontal que puede desempeñar un papel fundamental en la curación y, en consecuencia, el éxito del tratamiento. (Demiralp *et al.*, 2003) .El procedimiento implica múltiples pasos quirúrgicos que deben ejecutarse con precisión para obtener el mejor resultado. Primero, se extrae cuidadosamente el diente seleccionado para no inducir fractura y preservar el ligamento periodontal, se ha observado que la supervivencia de las células ligamento periodontal es un factor crítico que influye en la curación exitosa (Emmertsen *et al.*, 1966). Varios autores han recomendado evitar el uso de elevadores dentales y limitar la aplicación de fórceps dentales a la corona del diente como medio para minimizar el traumatismo de las células del PDL (Nosonowitz, 1972, Kratchman, 1997).

Este paso ha sido considerado por algunos como la parte más sensible de la técnica en este procedimiento (Kratchman, 1997).

Después de la extracción del diente, se examinan las raíces en busca de fracturas y canales adicionales o forámenes de salida, istmo y cualquier característica anatómica adicional que requiera atención (Dumsha *et al.*, 1985).

La mejor manera de realizar la inspección de la raíz es con la ayuda de un microscopio quirúrgico dental (Kratchman, 1997). Después de la inspección de la raíz, se realizan resecciones radiculares utilizando una pieza de mano de alta velocidad, idealmente de al menos 3 mm, se ha demostrado que elimina el 98% de las ramificaciones apicales y el 93% de conductos laterales (Kim, 2006). En el caso de que quede tejido granulomatoso adherido al extremo de la raíz durante la extracción, se curetea cuidadosamente o se elimina cuando se reseca la raíz.

Luego, los conductos radiculares se preparan para recibir una retroobturbación en el extremo radicular utilizando una pieza de mano de alta velocidad o instrumentación ultrasónica. La preparación ideal de la punta de la raíz se ha descrito como una cavidad clase I, de al menos 3 mm de profundidad, con paredes paralelas y consistentes con el contorno anatómico natural del espacio del conducto radicular. (Carr, *et al.*, 2010). El mejor método para lograr estos objetivos es mediante ultrasonidos, en lugar de fresas quirúrgicas de alta velocidad (Kratchman, 1997). El uso de la instrumentación ultrasónica para las preparaciones del extremo de la raíz se ha asociado con la creación de fracturas en la porción apical sin soporte y por lo tanto, debe realizarse con precaución para evitar una fuerza excesiva (Abedi *et al.*, 1995). Luego se coloca el material de obturación en la preparación apical y se condensa. Históricamente, la amalgama fue el material elegido para la retro obturación; sin embargo, los materiales más nuevos, como el ácido superetoxibenzoico (SuperEBA), el agregado de trióxido mineral (MTA) y los cementos a base de silicato de calcio, han demostrado una capacidad superior para sellar el conducto radicular y una mayor biocompatibilidad (Torabinejad, 1996). Además de su capacidad de sellado superior, los materiales de obturación del extremo de la raíz a base de silicato de calcio han demostrado bioactividad con precipitación de cristales de apatita en las superficies dentinarias (Nair, *et al.*, 2011, Shokouhinejad, *et al.*, 2012). Esto se considera una propiedad más deseable, por lo que el uso de la amalgama ya no se recomienda como material de obturación de la raíz.

Los biocerámicos se introdujeron en el campo de la endodoncia como un nuevo grupo de materiales dentales. Son materiales cerámicos u óxidos metálicos biocompatibles que incluyen alúmina, circonio, vidrio bioactivo, vitrocerámica, hidroxiapatita, silicato de calcio y fosfato de calcio reabsorbible. Se pueden clasificar como materiales bioinertes, bioactivos y biodegradables según su reactividad con los tejidos circundantes (Hench, 1993, Raghavendra *et al.*, 2017).

Los biocerámicos utilizadas en endodoncia son generalmente bioactivos, entre los cuales los cementos a base de silicato de calcio (CSC) son los más comunes. Además de tener excelentes propiedades físicas y químicas, los CSC desempeñan un papel

importante en la terapia endodóntica debido a su biocompatibilidad y bioactividad (Jitaru *et al.*, 2016, Song, *et al.*, 2021)

Durante las últimas tres décadas, ha habido un gran interés en desarrollar materiales dentales bioactivos que puedan interactuar e inducir la regeneración del tejido circundante. Como primer material cerámico bioactivo aplicado en endodoncia, el agregado de trióxido mineral (MTA) es el biocerámico más estudiado hasta la fecha. Un estudio bibliométrico demostró que el MTA fue un tema candente en la investigación en endodoncia en los primeros 20 años del siglo XXI (Khan *et al.*, 2021) MTA se desarrolló a base de cemento Portland y poseía buena biocompatibilidad y capacidad de sellado (Parirokh, *et al.*, 2010, Torabinejad, *et al.*, 2010). Se introdujo por primera vez en odontología como material de obturación radicular en 1993 y fue aprobado por la Administración de Alimentos y Medicamentos (FDA) en 1997. ProRoot MTA fue el primer producto comercial de MTA lanzado en 1999. El primer producto ProRoot MTA fue gris, y todos los productos posteriores han mejorado sobre esta base. Las limitaciones inherentes del MTA incluyen un tiempo de curado prolongado, alto costo y posibilidad de decoloración (Parirokh, *et al.*, 2010) A principios de la década de 2000, aparecieron muchos productos MTA modificados, que superaron las deficiencias del MTA tradicional manteniendo su excelente rendimiento original. El MTA blanco, que se introdujo en 2002, redujo la posibilidad de decoloración de los dientes en comparación con el MTA gris debido a las menores concentraciones de óxidos de hierro, aluminio y magnesio. MTA Angelus se lanzó en 2001 y fue aprobado por la FDA en 2011. MTA Angelus tiene un tiempo de fraguado más corto y una operabilidad mejorada al tiempo que conserva el rendimiento superior del MTA tradicional (Koulaouzidou *et al.*, 2008, Lolayekar *et al.*, 2009). A finales de la década de 2000 y principios de la de 2010, se desarrollaron y aplicaron más biocerámicos a la terapia endodóntica, y tienen propiedades biológicas comparables al MTA, como actividad antimicrobiana, baja citotoxicidad y respuesta inflamatoria leve (de Oliveira *et al.*, 2018, Jerez-Olate *et al.*, 2021). Productos como Biodentine, el material de reparación radicular EndoSequence (ERRM), BioAggregate y mezclas enriquecidas con calcio (CEM) se han utilizado ampliamente en la práctica clínica (Zafar *et al.*, 2020). Biodentine se introdujo en el mercado dental en 2009 como un

“sustituto de la dentina”, que facilita su penetración en los túbulos dentinarios abiertos (Kaur *et al.*, 2017). Biodentine está formulado utilizando tecnología de cemento basada en MTA y muestra una mayor resistencia mecánica y una solidificación más rápida porque no contiene aluminato de calcio ni sulfato de calcio (Rajasekharan *et al.*, 2018).ERRM contiene masilla biocerámica EndoSequence (BC Putty) en forma de masilla (igual que iRoot BP Plus y TotalFill RRM Putty) y sellador biocerámico EndoSequence (BC Sealer) en forma de pasta (igual que iRoot SP y TotalFill Sealer). ERRM es un material de silicato de calcio hidrófilo que forma hidroxiapatita después de la solidificación. Es una clase de biocerámicas listas para usar con buen rendimiento operativo y bajo riesgo de decoloración de los dientes (Eren *et al.*, 2022). BioAggregate es un biocerámico sin aluminio y contiene aditivos como fosfato cálcico y sílice. Se ha demostrado que posee una excelente fuerza de unión estable y propiedades de sellado, pero propiedades mecánicas relativamente pobres (Saghiri *et al.*, 2013, El Sayed *et al.*, 2012). Las limitaciones inherentes del MTA incluyen un tiempo de curado prolongado, alto costo y posibilidad de decoloración (Parirokh *et al.*, 2010). El desarrollo de diversos biocerámicos ha hecho avanzar enormemente la práctica clínica de la endodoncia.

La aplicación de MTA en microcirugía endodóntica ha logrado buenos resultados clínicos. Sin embargo, algunos informes han argumentado que es posible que el MTA no logre el mismo efecto en IR. Se encontró que un tiempo extraoral de más de 15 minutos y el uso de ProRoot MTA como material de obturación radicular en IR se asociaron significativamente con una menor tasa de supervivencia (Jang *et al.*, 2016). Un estudio prospectivo mostró que el tiempo de reimplantación superior a 15 minutos tenía un riesgo de anquilosis del 28,6 % y una probabilidad del 12,7 % de radiolucidez periapical persistente o emergida cuando se retrollenó con ProRoot MTA, lo que redujo significativamente la tasa de curación (Cho *et al.*, 2016). El largo tiempo de funcionamiento del MTA y su susceptibilidad a la contaminación sanguínea pueden provocar una disminución de su capacidad de sellado y resistencia al lavado. Por lo tanto, se recomienda utilizar biocerámicos de fraguado rápido para la obturación radicular del reimplante intencional. Se han informado muchas biocerámicos nuevos con buena operabilidad. En algunos informes de casos se pueden observar buenos resultados clínicos utilizando BC Putty y CEM (Grzanich *et*

al., 2017, Kheirieh *et al.*, 2014). En series de casos, la obturación radicular con CEM también tuvo éxito en el 90% de los dientes con un seguimiento medio de 15,5 meses de Reimplantación intencional.

Una vez que se ha completado la obturación retrograda de las raíces el diente está listo para la reimplantación en su alvéolo original. Antes del reemplazo de dientes, se puede curetear la cavidad para eliminar cualquier tejido granulomatoso restante o restos quísticos.

Esta práctica ha sido algo controvertida. Algunos autores han sugerido el curetaje de la porción más apical del alveolo evitando el contacto con las paredes del alveolo (Kingsbury, *et al.*, 1971; Guy, *et al.*, 1984). Otros han recomendado evitar el curetaje del alvéolo en todo momento. Los dispositivos de succión quirúrgica se utilizan para eliminar sólo el coágulo de sangre, con especial atención para evitar cualquier contacto con las paredes del alveolo (Niemczyk 2001; Kratchman, 1997) Independientemente del método, el objetivo principal es evitar eliminar y/o traumatizar las células del ligamento periodontal restantes adheridas al alvéolo, que ayudan en el proceso de curación. Una vez que el alvéolo ha sido preparado para recibir el elemento dentario y está libre de cualquier obstrucción, este se coloca suavemente en el alvéolo en dirección axial usando presión digital. Si se encuentra resistencia, algunos han informado usar la presión de la mordida del paciente para asentar aún más el diente en su alvéolo (Tewari *et al.*, 1974; Bender *et al.*, 1993) .Se ha recomendado utilizar más presión digital (Grossman, 1966, Dumsha *et al.*, 1985; Fegan *et al.*, 1991) para obtener una adaptación íntima de la pared del alvéolo y de la raíz del diente.

Se realiza la evaluación de la estabilidad del diente y la decisión de aplicar una férula. Algunos autores recomiendan el uso de ferulizaciones en dientes durante 7 a 10 días a 3 a 4 semanas (Grossman, 1966; Dumsha *et al.*, 1985). Otros recomiendan no ferulizar a menos que haya movilidad avanzada (Kingsbury, 1971; Koenig *et al.*, 1988). La ferulización estabiliza un diente avulsionado, permitiendo la curación periodontal (Oikarinen *et al.*, 1990).

El efecto de la duración de la ferulización sobre la curación periodontal no se ha aclarado en estudios clínicos hasta la fecha. La ferulización a largo plazo puede causar anquilosis y reabsorción de reemplazo (Andreasen, 1975) pero no se han

demostrado resultados significativamente mejores con la ferulización a corto plazo (Andreasen *et al.*, 1995; Andreasen, Hjørting-Hansen 1966; Kinirons *et al.*, 2000) . El resultado periodontal más comúnmente reportado después del reimplante es la anquilosis (Andreasen *et al.*, 1995). Kinirons *et al.* Encontraron significativamente más dientes con reabsorción de reemplazo después de largos períodos de ferulización (particularmente durante 11 días o más), y recomendaron la ferulización durante 10 días o menos (Kinirons *et al.*, 1999). Actualmente se recomienda ferulizar los dientes durante un máximo de 2 semanas en lugar de 6 semanas como antes (Andreasen *et al.*, 1995) , y una ferulización durante 1 semana puede ser adecuada para la curación periodontal (Andreasen *et al.*, 1994; McDonald *et al.*, 1999). Los períodos de ferulización recomendados han sido de 1 semana para dientes con tiempos extraorales breves, 2 semanas para dientes con tiempos extraorales superiores a 60 minutos. La reducción oclusal del diente implantado ha sido defendida por algunos (Wong *et al.*, 2002; Oikarinen *et al.*, 1990) y evitados por otros (Abbott, 1991).

En preparación para el procedimiento de reimplantación intencional, una minoría de autores recomendó antibióticos preoperatorios, y la mayoría recomendó no administrar antibióticos o administrarlos sólo "según sea necesario", para la prevención de endocarditis bacteriana subaguda o infección de reemplazos articulares artificiales. Para quienes recomiendan antibióticos como medida para mejorar los resultados del procedimiento, el momento y la elección de los antibióticos variado. Las guías actuales recomiendan la terapia con antibióticos sistémicos para pacientes con avulsión de un diente permanente que se reimplanta (Gregg TA, *et al.*, 1998; American Association of Endodontists, 2007). Se recomienda doxiciclina administrada en la dosis adecuada (según el peso y la edad del paciente) dos veces al día durante 7 días o, en pacientes susceptibles a la tinción con tetraciclina, penicilina V (dosis según el peso y la edad del paciente) cuatro veces al día durante 7 días (Flores *et al.*, 2001; Flores *et al.*, 2007; American Association of Endodontists, 2007). Otras pautas recomiendan la terapia con antibióticos sistémicos pero no especifican el tipo, la dosis o la duración (Gregg TA, *et al.*, 1998, American Academy of Pediatric Dentistry, 2005; Lee *et al.*, 2001). Se han sugerido dosis terapéuticas de penicilina durante 4 a 7 días después del implante para ayudar a prevenir complicaciones de curación periodontal y ayudar a la

revascularización pulpar (Andreasen et al., 1994). El propósito de administrar antibióticos es prevenir o eliminar la infección bacteriana. Por tanto, el momento de iniciar la administración del medicamento es importante. En particular, la terapia antibiótica puede afectar la aparición de enfermedades inflamatorias. La resorción (Gregg *et al.*, 1998; Hammarström *et al.*, 1986; Sae-Lim *et al.*, 1998), que se especula que ocurre al reducir la reacción inflamatoria asociada a bacterias en el ligamento periodontal y evitar que las bacterias ingresen al agujero apical (Hammarström *et al.*, 1986; Sae-Lim *et al.*, 1997; Hammarström *et al.*, 1989). Las bacterias pueden contaminar la superficie de la raíz por contacto con la sustancia durante la lesión, en el medio de almacenamiento o durante la manipulación. La resorción (Gregg *et al.*, 1998; Hammarström *et al.*, 1986; Sae-Lim *et al.*, 1998), que se especula que ocurre al reducir la reacción inflamatoria asociada a bacterias en el ligamento periodontal y evitar que las bacterias ingresen al agujero apical (Hammarström *et al.*, 1986; Sae-Lim *et al.*, 1997; Hammarström *et al.*, 1989). Las bacterias pueden contaminar la superficie de la raíz por contacto con la sustancia durante la lesión, en el medio de almacenamiento o durante la manipulación.

Luego se examina al paciente para un examen posoperatorio en distintos intervalos de tiempo. El tratamiento exitoso se define por la ausencia de signos radiográficos y clínicos de periodontitis apical. Dentro de un período de 1 a 3 meses, se espera ausencia signos clínicos de patología, y radiográficamente, se espera una remineralización de la lesión y una nueva formación de ligamento periodontal dentro de 1 a 2 años. Según la literatura, se puede esperar que la tasa de éxito del retratamiento quirúrgico sea superior al 80-90% (Kruse *et al.*, 2016).

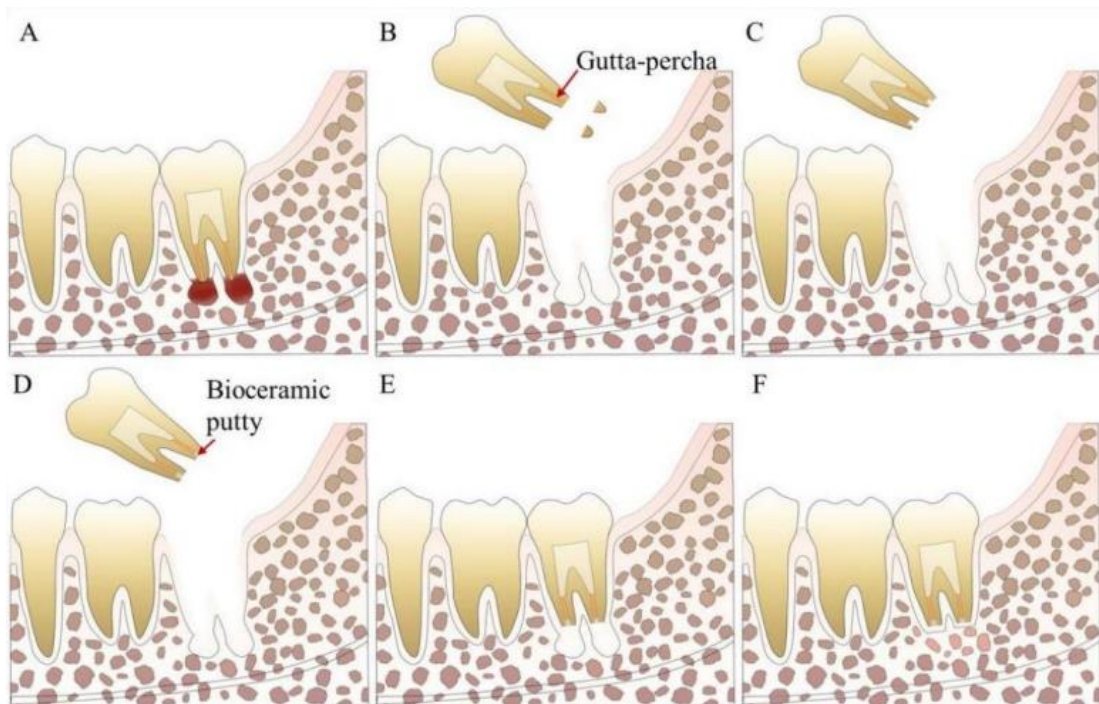


Fig.1 Procedimiento para tratamiento de reimplante intencional. (A) Un diente con enfermedad periapical refractaria. (B) Extracción del diente y resección del extremo radicular. (C) Preparación del extremo de la raíz. (D) Relleno del extremo radicular con biocerámico. (E) Reimplantación del diente. (F) La inflamación apical desaparece. (Xu Dong, Xin Xu. Bioceramics in Endodontics: Updates and Future Perspectives. Bioengineering 2023, 10-354)

El propósito de este trabajo es describir los procedimientos técnicos involucrados en la reimplantación intencional y la presentación de un caso clínico.

CASO CLÍNICO

Asistió a la consulta una paciente femenina de 39 años de edad, fue derivada a la carrera de especialización en endodoncia de la Facultad de Odontología de la Universidad Nacional de Cuyo por presentar tracto sinuoso a repetición en el segundo molar derecho inferior.

Se procedió a la confección de la historia clínica médica, durante la anamnesis la paciente no refirió presentar ningún tipo de enfermedad sistémica ni alergias y no consume de medicación sistémica. Manifestó haber recibido un tratamiento endodóntico con su respectiva rehabilitación, y que desde entonces ha desarrollado a repetición tractos sinuosos en dicho elemento.

Al examen clínico extraoral no se observa presencia de edema facial o adenopatías existentes.

Al examen clínico intraoral en el elemento 47 se observó la presencia de una corona metálica, tracto sinusal a fondo de surco y presencia de edema en la zona vestibular, y ausencia de movilidad. Al realizar sondaje periodontal, no se detectó presencia de bolsa en ninguna de las caras de la pieza afectada.

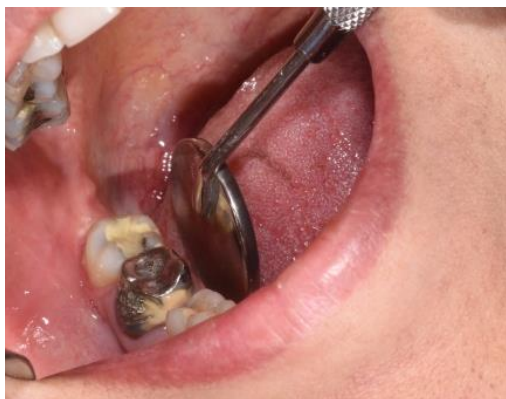

Fig. 2 Examen intraoral

Al examen radiográfico (Fig. 3), se observó imagen radiolúcida compatible con perno metálico, raíces fusionadas y una lesión perirradicular circunscripta en el ápice

del elemento dentario, compatible con un absceso alveolar asintomático (crónico) o periodontitis apical supurativa.

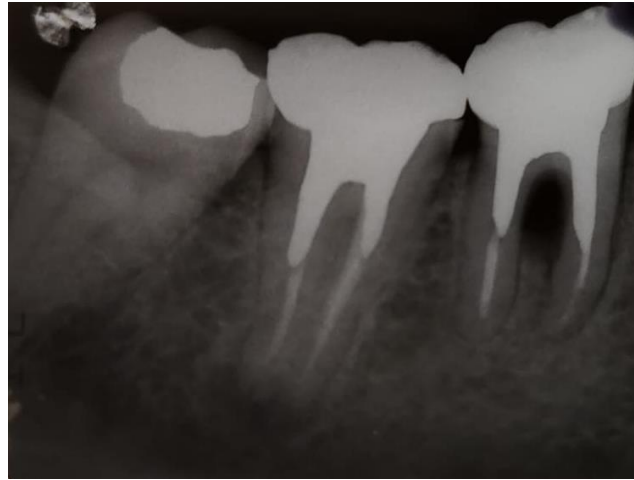

Fig. 3 Radiografía preoperatoria

Después del análisis clínico y radiográfico, se procedió a realizar un retratamiento endodóntico, se utilizó cavitador ultrasónico (Woodpecker ultrasónico Uds-p luz led) para la remoción de la corona y posterior eliminación del perno, sin éxito, ya que no pudo ser retirado. Por tal motivo se decidió realizar la técnica de reimplante intencional. Se consensuó con la paciente el tratamiento indicado.

Se procedió a realizar anestesia troncular al nervio dentario inferior y cierre de circuito al nervio bucal con infiltrativa a fondo de surco del elemento 47, utilizando una solución inyectable de clorhidrato de carticaína al 4% (Totalcaina Forte, Laboratorios Bernabó Argentina). El abordaje quirúrgico se inició utilizando un peristotomo (Medesy 884) por caras vestibular, lingual, mesial y distal para realizar la desinserción del elemento dentario de sus fibras gingivales, se procedió al uso de fórceps para molar inferior derecho (Kholer®. Alemania) para extraer el elemento dentario de su alveolo. En el momento de la extracción se produjo una pequeña fractura de la porción mesial de margen gingival del elemento dentario y posterior desprendimiento de la corona y su respectivo perno.

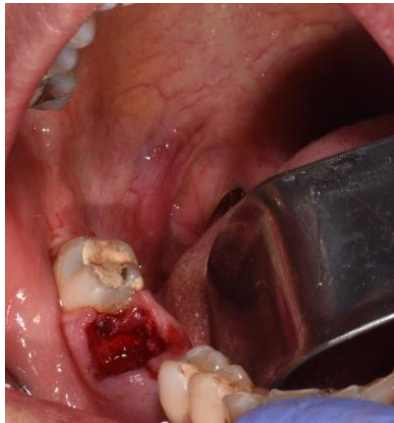

Fig. 4 Alveolo pos extracción del elemento 47,

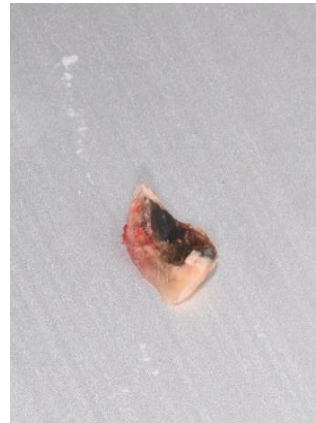

Fig. 5 Fragmento mesial fracturado

Una vez extraído el elemento se procedió a la inspección del ápice dentario en busca de forámenes apicales, y presencia de conductos laterales, mientras se irrigaba de forma simultánea con solución salina estéril (Farmacity, Argentina).

Durante el procedimiento de corte de la porción apical y limpieza del alveolo se trabajó a 6 manos, para reducir tiempos de trabajo. Un odontólogo sujeto el elemento dentario con forcep (Kholer®. Alemania) mientras seccionaba 3 mm del ápice radicular con una fresa diamantada cilíndrica a alta velocidad. El asistente irrigaba con solución salina estéril el extremo apical estéril (Farmacity, Argentina).

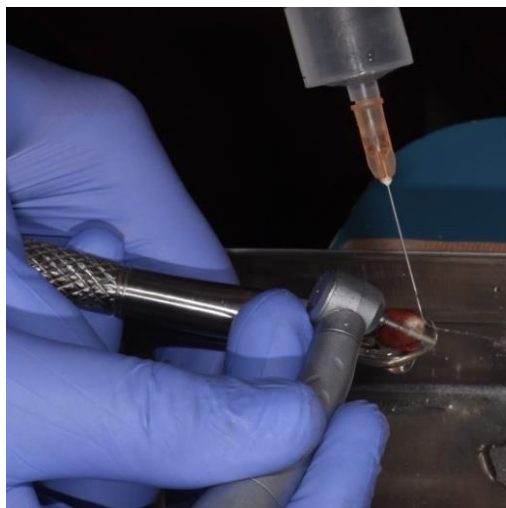


Fig. 6 Apicectomía del elemento 47

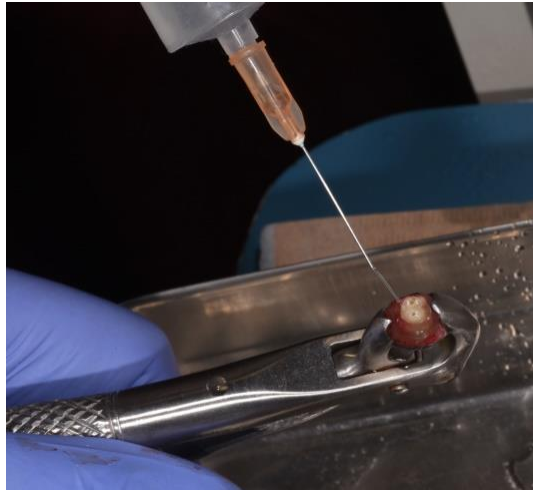


Fig. 7 Inspección de conductos radiculares en posición apical

Otro operador paralelamente cureteó el fondo del alveolo con una cucharita de hueso (Medesy, Italia) con precaución de no tocar las paredes y preservar el ligamento periodontal, posteriormente se realizó una irrigación con solución salina estéril (Farmacity, Argentina) y aspiración con microsuctor endodóntico (Angelus)

Luego, los conductos radiculares se retroinstrumentaron con inserto e10 para ultrasonido (Woodpecker, UDS-P)

Posteriormente se procedió la colocación del material de obturación, cemento a base de silicato de calcio putty (Bio C Repair ángelus) en el extremo de la raíz con espátula de frente y lado (Hu friedy) y atacador de cemento (Mortonson, Panorama).

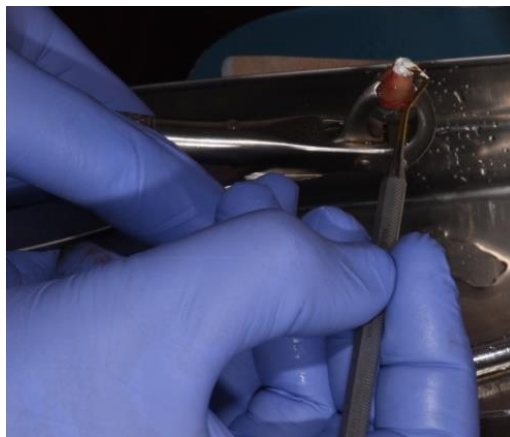


Fig. 8 Retrobturación con Bio C Repair




Fig. 9 Foto de la porción apical obturada

Finalizada la preparación de la porción apical y la limpieza del hueso alveolar se procedió a colocar suavemente el elemento dentario en el alvéolo en dirección axial usando presión digital. Se realizó la evaluación de la estabilidad del diente y la colocación de una férula lábil, sutura de nylon (Dochem, n° 3/0, atraumática) por 7 días. Punto cruz sobre la cara oclusar del elemento dentario.

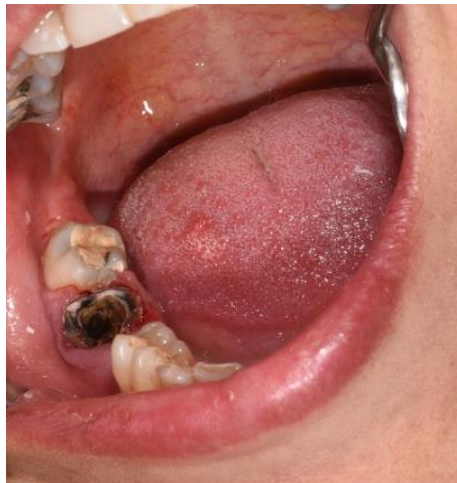

Fig. 10 Reimplantación del elemento 47 en su alveolo

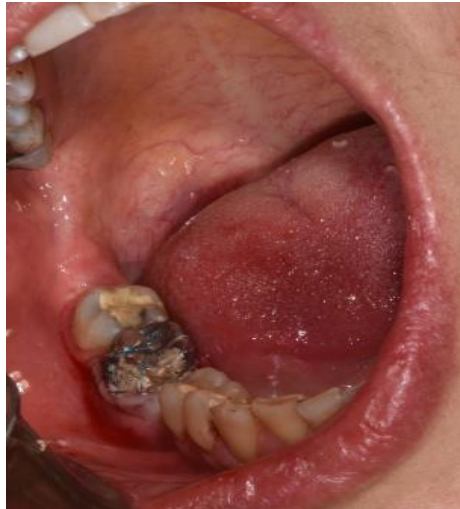

Fig. 11 Elemento 47 con férula lábil en cruz

A la paciente se le indicó medicación antibiótica postoperatoria, Amoxicilina 875 mg + Acido clavulánico 125 mg (Optamox Dúo. Lab. Roemmers. Argentina), con indicación de toma de 1 (un) comprimido cada 12 horas y medicación analgésica, Ketorolac 20mg. (Sinálgico 20 mg. Laboratorios Microsules Bernabó, Argentina), con indicación de toma de 1 (un) comprimido cada 8 horas.

A los 7 días se recitó a la paciente para retirar la sutura. Al examen clínico intraoral se observó mucosa color rosa claro, sin presencia de supuración ni movilidad de la pieza dentaria.

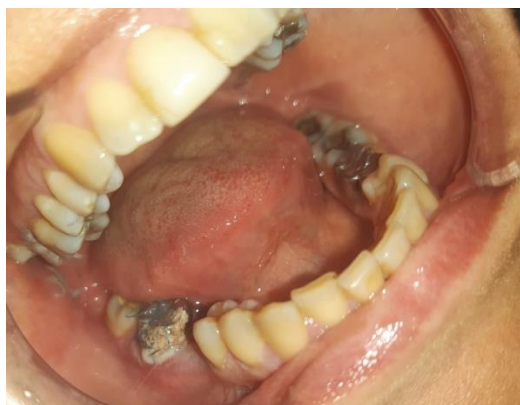

Fig. 12 Control a los 7 días del reimplante

A los 30 días se realizó una radiografía de control presentando continuidad del espacio del ligamento periodontal y hueso alveolar sano, superficie radicular sin presencia de reabsorciones y disminución de la lesión periapical.

Al examen clínico la mucosa se encontraba sin anomalías y la pieza dentaria sin movilidad por lo tanto se procedió a confeccionar un nuevo perno y corona para mejorar adaptación marginal y estética de la pieza dentaria.

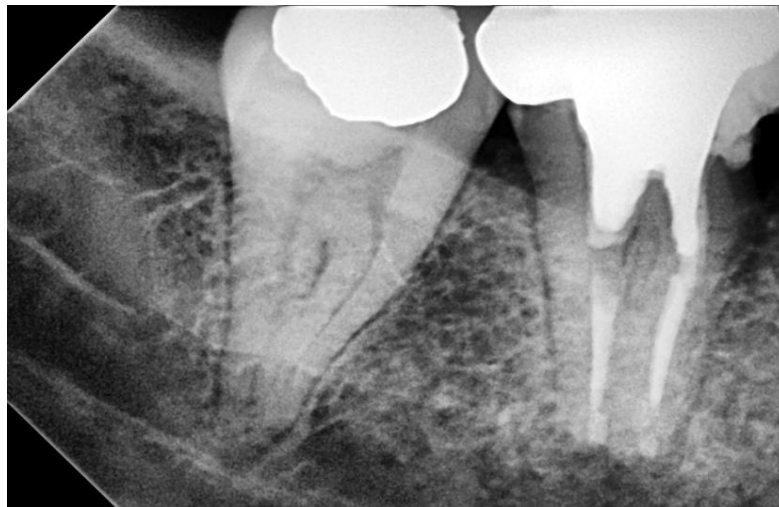

Fig. 13 Radiografía de control a los 30 días

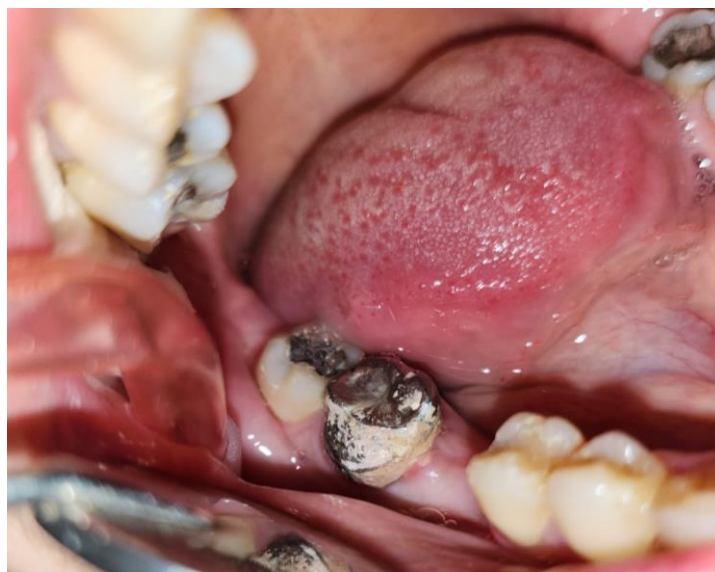

Fig. 14 Control a los 30 días

DISCUSIÓN

Grossman en 1966 planteó que la selección de casos para la reimplantación intencional como modalidad de tratamiento ha sido controvertido. Hay muchas indicaciones de tratamiento reportadas, sin embargo, el procedimiento a menudo se ha considerado una opción de último recurso para conservar dientes. En el caso clínico reportado en este trabajo se tomó la decisión de realizar un reimplante intencional como último recurso de conservación de la pieza dentaria, ya que no se podía retirar el perno y por la ubicación del elemento dentario y sus reparos anatómicos era inviable realizar una cirugía pericapical. (Grossman, 1966)

Como se describió en este trabajo, hay varios pasos diferentes en el procedimiento, de ahí la oportunidad de muchas variaciones de la técnica y los materiales. Esto puede explicar la amplia variedad en las tasas de éxito reportadas en la bibliografía, que a menudo son menos favorables que otros métodos de tratamiento. Un reciente revisión sistemática de la literatura realizada por Torabinejad et al., (2015) encontró una tasa de supervivencia general del 88% para dientes reimplantados intencionalmente, y en estudios más contemporáneos se demostraron tasas de éxito de hasta el 95%. Debido a las altas tasas de supervivencia reportadas recientemente, la reimplantación intencional ahora podría considerarse entre las opciones de tratamientos más comúnmente aceptadas. (Torabinejad et al., 2015;)

Un hallazgo interesante que se obtuvo en esta revisión bibliográfica durante la producción de este trabajo fue que existe una amplia variación en las técnicas y los resultados asociados, posiblemente debido a la falta de un protocolo específico de la técnica de reimplantación intencional. Lo que si se observó es que los pocos estudios que describen la técnica se adhirieron estrictamente a los principios quirúrgicos de la endodoncia moderna.

Kim y Kratchman (2006) detallaron las técnicas microquirúrgicas modernas para la cirugía radicular tradicional en donde incluyeron la utilización de microscopio, instrumentación ultrasónica, microinstrumentos y materiales de obturación del extremo radicular altamente biocompatibles. Recomendaciones más específicas se realizaron incluyendo una resección radicular mínima de 3 mm, un ángulo de bisel

de 0, una profundidad de preparación de raíz de 3 mm y tinción de la superficie del extremo de la raíz con azul de metileno para identificar fracturas, forámenes e istmo. Protocolo que también se utilizó en la preparación apical del elemento reimplantado en el caso clínico expuesto en este trabajo, pero sin realizar tinción. (Kim et al., 2006) Andersson (2012), expresó que en la actualidad los procedimientos de reimplantación de dientes están respaldados por una extensa investigación. Las intervenciones intraoperatorias siguieron las directrices contemporáneas para reimplantación de dientes, maximizando el potencial de re inserción libre de reabsorción y curación periapical.

Cho (2016), describió que los métodos de extracción dental también variaron mucho entre estudios y propuso que la extracción del diente debe ser lo más atraumática posible para evitar fracturas.

Grossman, Guy y Goerig (1984), y Tewari y Chawla (1974) sugirieron el uso de elevadores dentales para desinsertar el tejido blando o aflojar el diente antes de la aplicación del fórceps.

Pero la mayoría de los autores, sin embargo, fueron implícitos en que no se utilizaran elevadores dentales y que la aplicación de fórceps dentales se limitarán a la corona del diente sin contacto con la raíz para la extracción de manera controlada y prolongada con un movimiento de balanceo lento para prevenir y mitigar el daño potencial a las células del ligamento periodontal. Básicamente se limitan a evitar el uso de elevadores y a la aplicación de fórceps dentales solamente en la corona del diente, como medio para minimizar el traumatismo de las células del PDL (Nosonowitz, 1972; Kratchman, 1997)

Demiralp et al., (2003) agregó que la extracción del diente debe ser lo más atraumática posible para evitar fracturas del diente y, lo más importante, el daño al ligamento periodontal que puede desempeñar un papel fundamental en la curación y, en consecuencia, el éxito del tratamiento.

En disparidad con lo planteado por Grossman, Guy y Goerig (1984), y Tewari y Chawla (1974) la extracción en este caso clínico se realizó con el uso de forcep, sin uso previo de elevadores. Como si describen Nosonowitz, Kratchman (1972, 1997) para minimizar el daño de las células del ligamento periodontal, pero se produjo una fractura de la pared mesial del elemento. Como propone Emmertsen (1966) esto

puede alterar la curación y en consecuencia lleva a un el pronóstico reservado del éxito del tratamiento.

El tiempo extraoral que se sostuvo la pieza dentaria reimplantada en este caso clínico fue de 12 minutos. Cho, et al (2016) propone que los tiempos extraorales de la pieza dentaria deben ser lo más cortos posible para evitar daños en la superficie de la raíz, ampliar el tiempo más allá de los 15 minutos aumenta el riesgo de complicaciones post-tratamiento, principalmente anquilosis, en 1,7 veces,

Kratchman (1997) sugirió mantener el diente extraído en un consultorio dental, con Fórceps, mientras se realizan los procedimientos quirúrgicos del extremo de la raíz. Que coincide con lo realizado en el procedimiento de preparación de la raíz del caso clínico expuesto en el presente trabajo. También recomendó realizar las resecciones radiculares sumergiendo periódicamente el diente en un baño de solución salina equilibrada de Hank (HBSS) para maximizar la supervivencia del ligamento periodontal. Durante el procedimiento descrito se irriego constantemente la raíz con solución salina estéril.

Estudios más recientes de Choi et al (2014) y Cho et al (2016) informan que sujetaron el diente con una gasa empapada en solución salina durante la manipulación. Es importante que la gasa esté completamente saturada de solución salina y no agua esterilizada, ya que una gasa seca o agua esterilizada pueden secar las superficies de las raíces y comprometer la vitalidad de las células del ligamento periodontal (Krasner, 1992).

Una vez que se completó la extracción del diente, la mayoría de los operadores recomendaron sujetar el diente por la corona con una gasa empapada en solución salina como medida para proporcionar hidratación continua de la superficie de la raíz y las células del ligamento periodontal. Casi el mismo número recomendó mantener el diente por la corona usando los picos de las pinzas, limitando el contacto solo en esmalte.

Las recomendaciones para tiempos extraorales también han variado. En 1966, Grossman informó que el tiempo fuera de la boca debería ser "una cuestión de minutos", señalando específicamente que el ligamento periodontal puede mantenerse vivo durante 15 a 20 minutos. Kratchman (1997) recomendó un tiempo extraoral máximo de 10 a 15 minutos, que coincide con lo realizado en el caso

clínico expuesto. En el informe de 1994 de Dryden y Arens sobre reimplantaciones intencionales, se observó que J. Andreasen informó un 90% de tasas de éxito cuando los dientes extraídos se reimplantaron en un plazo máximo de 30 minutos.

Nosonowitz (1972) en cuanto a los antibióticos recomendó comenzar con un día antes de la operación, mientras que otros, como Jang et al (2016), informaron haber comenzado el medicamento el día del procedimiento. En los procedimientos descritos en este trabajo se medicó a la paciente con las directrices de Jang et al (2016), se indicó la toma de 875 mg de amoxicilina con 125 mg de ácido clavulánico, en comprimidos de 1 gr , uno cada 12 horas por 7 días posquirúrgicos a partir del momento en que se llevó a cabo el reimplante intencional. Las opciones de antibióticos incluyeron penicilina, ampicilina, clindamicina y tetraciclina.

La desinfección preoperatoria del sitio quirúrgico fue casi universalmente recomendada. Esto incluyó una variedad de técnicas, desde locales con el desbridamiento de placa y cálculos hasta la desinfección con productos químicos como el glióxido y el metafen. La clorhexidina, en concentraciones del 0,12% o del 2%, fue el medio más comúnmente recomendado para desinfección. (Gregg TA, *et al.*, 1998). En el caso expuesto se utilizó clorhexidina al 0,12 como antiséptico.

Varios autores, como Grossman (1966), Raghoobar y Vissink (1999), Tewari y Chawla (1974), Fegan y Steiman (1991) y Guy y Goerig (1984), recomendaron realizar reimplantes intencionales utilizando 2 operadores, uno para realizar la extracción del diente y el otro para realizar la manipulación quirúrgica endodóntica. El beneficio fue una mayor eficiencia en el tiempo de operación y reducción del tiempo que el diente estaba fuera de la boca. En el reimplante intencional descrito en este trabajo se trabajó se llevó a cabo a 6 manos, un operador realizó la extracción y sostuvo la pieza dentaria mientras procedió a la resección del extremo apical y el asistente irrigaba de forma constante con solución salina estéril. Otro odontólogo cureteaba el fondo del alveolo, irrigaba y aspiraba.

Kaplan-Meier sugirió una tasa de retención acumulada esperada de 12 años del 93%. La tasa de supervivencia estuvo a la par con la supervivencia del 95% informada en un estudio reciente (Bender et al., 1993).

Los procedimientos que no cumplieron con las pautas contemporáneas para los dientes reimplantados, por ejemplo, tiempo extraoral excesivo de hasta 60 minutos.

Las tasas de curación completa disminuyeron desde el 91% inicial a los 6 meses por debajo del 80% a los 3 años y más. Este resultado estuvo dentro del rango de 72% - 91% reportado en estudios contemporáneos sobre reimplante intencional con períodos de observación comparables o incluso más cortos (Shokouhinejad et al., 2012; Bender et al., 1993)

CONCLUSIÓN

El reimplante intencional está indicado cuando, después de una terapia endodóntica bien realizada, persiste un cuadro de periodontitis apical y la vía ortógrada es compleja o está bloqueada para realizar el retratamiento endodóntico no quirúrgico y no es viable realizar una cirugía apical.

El éxito de este tratamiento dependerá de la selección adecuada del caso, la precisión del diagnóstico, las habilidades quirúrgicas del operador, la aplicación correcta del instrumental y de los materiales más apropiados para llevarla a cabo.

BIBLIOGRAFÍA

- Abbott P. Self-replantation of an avulsed tooth: 30-year followup. *Int Endod J* 1991;24:36–40.
- Abedi HR, Van Mierlo BL, Wilder-Smith P, et al. Effects of ultrasonic root-end cavity preparation on the root apex. *Oral Surg Oral Med Oral Pathol* 1995;80:207–13.
- American Academy of Pediatric Dentistry. Clinical guideline on management of acute dental trauma. *Pediatr Dent* 2005;27: 120–5. 7.
- American Association of Endodontists. Recommended Guidelines of the American Association of Endodontists for the treatment of traumatic dental injuries. 2004 <http://www.aae.org> (last accessed October 2007).
- Andreasen JO, Andreasen FM. Textbook and color atlas of traumatic injuries to the teeth, 3rd edn. Copenhagen: Munksgaard; 1994, p. 155, 383–425.
- Andreasen JO, Borum MK, Jacobsen HL, Andreasen FM. Replantation of 400 avulsed permanent incisors. 4. Factors related to periodontal ligament healing. *Endod Dent Traumatol* 1995;11:76–89.
- Andreasen JO, Hjørting-Hansen E. Replantation of teeth. I. Radiographic and clinical study of 110 human teeth replanted after accidental loss. *Acta Odontol Scand* 1966;24:263–86.
- Azarpazhooh A, Dao T, Ungar W, et al. Patients' values related to treatment options for teeth with apical periodontitis. *J Endod* 2016;42:365–70
- Barnett, R.J.; Burton, W.E.; Nuckles, D.B. Intentional replantation: Report of a successful case. *Quintessence Int.* 1992, 23, 755–757.
- Bender IB, Rossmann LE. Intentional replantation of endodontically treated teeth. *Oral Surg Oral Med Oral Pathol* 1993;76:623–30.
- Calcium silicate-based materials to mineral trioxide aggregate: Systematic review. *Eur. J. Dent.* 2018, 12, 317–326.
- Carr GB, Murgel CAF. The use of the operating microscope in endodontics. *Dent Clin North Am* 2010;54:191–214.
- Cho, S.Y.; Lee, Y.; Shin, S.J.; Kim, E.; Jung, I.Y.; Friedman, S.; Lee, S.J. Retention and Healing Outcomes after Intentional Replantation. *J. Endod.* 2016, 42, 909–915.
- D'Angelo, M.; Zanza, A.; Testarelli, L.; Valenti Obino, F.; Cicconetti, A. In Silico Novel Drug Design Targeting the Oral Microbiome: Endodontic and Periodontal Pathogenic Bacteria. *Microorganisms* 2021.

De Oliveira, N.G.; de Souza Araújo, P.R.; da Silveira, M.T.; Sobral, A.P.V.; Carvalho, M.V. Comparison of the biocompatibility of Demiralp, B.; Nohutcu, R.M.; Drawbacks, and mechanism of action. *J. Endod.* 2010, 36, 400–413.

Dumsha TC, Gutmann JL. Clinical guidelines for intentional replantation. *Compend Contin Educ Dent* 1985;6(604):606–8.

El Sayed, M.; Saeed, M. In vitro comparative study of sealing ability of Diadent BioAggregate and other root-end filling materials. *J. Conserv. Dent.* 2012, 15, 249–252.

Emmertsen, E.; Andreasen, J.O. Replantation of extracted molars. A radiographic and histological study. *Acta Odontol. Scand.* 1966, 24, 327–346.

Eren, S.K.; Örs, S.A.; Aksel, H.; Canay, S.; Karasan, D. Effect of irrigants on the color stability, solubility, and surface characteristics of calcium-silicate based cements. *Restor. Dent. Endod.* 2022, 47, e10.

Fegan S, Steiman HR. Intentional replantation. *J Mich Dent Assoc* 1991;73:22–4.

Flores MT, Andersson L, Andreasen JO, Bakland LK, Malmgren B, Barnett F et al. Guidelines for the management of traumatic dental injuries. II. Avulsion of permanent teeth. *Dent Traumatol* 2007

Flores MT, Andreasen JO, Bakland LK. Guidelines for the evaluation and management of traumatic dental injuries. *Dent Traumatol* 2001;17:193–6.

Friedman S. Considerations and concepts of case selection in the management of posttreatment endodontic disease (treatment failure). *Endod Topics* 2002;1:54–78.

Gregg TA, Boyd DH. UK National Clinical Guidelines in Paediatric Dentistry. Treatment of avulsed permanent teeth in children. *Int J Paed Dent* 1998;8:75–81.

Grossman LI. A brief history of endodontics. *J Endod* 1982;8:S36–40.

Grossman LI. Intentional replantation of teeth. *J Am Dent Assoc* 1966;72:1111–8.

Grossman LI. Intentional replantation of teeth: a clinical evaluation. *J Am Dent Assoc* 1982;104:633–9

Grzanich, D.; Rizzo, G.; Silva, R.M. Saving Natural Teeth: Intentional Replantation-Protocol and Case Series. *J. Endod.* 2017, 43,2119–2124.

Guy SC, Goerig AC. Intentional replantation: technique and rationale. *Quintessence Int* 1984;15:595–603.

Haapasalo M, Shen YA, Ricucci D. Reasons for persistent and emerging posttreatment endodontic disease. *Endod Topics* 2008;18:31–50.

Hammarström L, Blomlöf L, Lindskog S. Dynamics of dentoalveolar ankylosis and associated root resorption. *Endod Dent Traumatol* 1989;5:163–75.

Hench, L.L. Bioceramics—From Concept To Clinic. *Am. Ceram. Soc. Bullet.* 1993, 72, 93–98.

Iandolo, A.; Amato, A.; Martina, S.; Latif, D.A.; Pantaleo, G. Management of Severe Curvatures in Root Canal Treatment with the New Generation of Rotating Files Using a Safe and Predictable Protocol. *Open Dent. J.* 2020, 14, 421–425.

J Endod 2006;32:601–23.

Jang, Y.; Lee, S.J.; Yoon, T.C.; Roh, B.D.; Kim, E. Survival Rate of Teeth with a C-shaped Canal after Intentional Replantation: A Study of 41 Cases for up to 11 Years. *J. Endod.* 2016, 42, 1320–1325.

Jerez-Olate, C.; Araya, N.; Alcántara, R.; Luengo, L.; Bello-Toledo, H.; González-Rocha, G.; Sánchez-Sanhueza, G. In vitro antibacterial activity of endodontic bioceramic materials against dual and multispecies aerobic-anaerobic biofilm models. *Aust. Endod. J.* 2021, 48, 465–472.

Jitaru, S.; Hodisan, I.; Timis, L.; Lucian, A.; Bud, M. The use of bioceramics in endodontics—Literature review. *Clujul. Med.* 2016, 89, 470–473.

Kaur, M.; Singh, H.; Dhillon, J.S.; Batra, M.; Saini, M. MTA versus Biodentine: Review of Literature with a Comparative Analysis. *J. Clin. Diagn. Res.* 2017, 11, Zg01–Zg05.

Khan, A.S.; Ur Rehman, S.; Ahmad, S.; AlMaimouni, Y.K.; Alzamil, M.A.S.; Dummer, P.M.H. Five decades of the International Endodontic Journal: Bibliometric overview 1967–2020. *Int. Endod. J.* 2021, 54, 1819–1839.

Kharouf, N.; Pedullà, E.; La Rosa, G.R.M.; Bukiet, F.; Sauro, S.; Haikel, Y.; Mancino, D. In Vitro Evaluation of Different Irrigation Protocols on Intracanal Smear Layer Removal in Teeth with or without Pre-Endodontic Proximal Wall Restoration. *J. Clin. Med.* 2020.

Kharouf, N.; Sauro, S.; Jmal, H.; Eid, A.; Karrouf, M.; Bahlouli, N.; Haikel, Y.; Mancino, D. Does Multi-Fiber-Reinforced Composite-Post Influence the Filling Ability and the Bond Strength in Root Canal? *Bioengineering* 2021.

Kheirieh, S.; Fazlyab, M.; Torabzadeh, H.; Eghbal, M.J. Extraoral Retrograde Root Canal Filling of an Orthodontic-induced External Root Resorption Using CEM Cement. *Iran. Endod. J.* 2014, 9, 149–152.

Kim S, Kratchman S. Modern endodontic surgery concepts and practice: a review. *J Endod* 2006;32:601–23.

Kim S, Kratchman S. Modern endodontic surgery concepts and practice: a review.

Kingsbury BC Jr, Wiesenbaugh JM Jr. Intentional replantation of mandibular premolars and molars. *J Am Dent Assoc* 1971;83:1053–7.

Kinirons MJ, Boyd DH, Gregg TA. Inflammatory and replacement resorption in reimplanted permanent incisor teeth: a study of the profiles of 84 teeth. *Endod Dent Traumatol* 1999;15:269–72

Kinirons MJ, Gregg TA, Welbury RR, Cole BOI. Variations in the presenting and treatment features in reimplanted permanent incisors in children and their effect on the prevalence of root resorption. *Br Dent J* 2000;189:263–6

Koenig KH, Nguyen NT, Barkhordar RA. Intentional replantation: a report of 192 cases. *Gen Dent* 1988;36:327–31

Koulaouzidou, E.A.; Economides, N.; Beltes, P.; Geromichalos, G.; Papazisis, K. In vitro evaluation of the cytotoxicity of ProRoot MTA and MTA Angelus. *J. Oral Sci.* 2008, 50, 397–402.

Kratchman S. Intentional replantation. *Dent Clin North Am* 1997;41:603–17

Lee JY, Vann WF Jr, Sigurdsson A. Management of avulsed permanent incisors: a decision analysis based on changing concepts. *Pediatr Dent* 2001;23:357–60.

Liberati, A.; Altman, D.G.; Tetzlaff, J.; Mulrow, C.; Gotzsche, P.C.; Ioannidis, J.P.A.; Clarke, M.; Devereaux, P.J.; Kleijnen, J.; Moher, D. The PRISMA statement for reporting systematic reviews and meta-analyses of studies that evaluate health care interventions: Explanation and elaboration. *PLoS Med.* 2009, 6, e1000100.

Lolayekar, N.; Bhat, S.S.; Hegde, S. Sealing ability of ProRoot MTA and MTA-Angelus simulating a one-step apical barrier Martina, S.; Pisano, M.; Amato, A.; Abdellatif, D.; Iandolo, A. Modern rotary files in minimally invasive endodontics: A case report. *Front. Biosci.* 2021, 13, 299.

McDonald N, Strassler HE. Evaluation for tooth stabilization and treatment of traumatized teeth. *Dent Clin N Am* 1999;43:135–49.

Messkoub, M. Intentional replantation: A successful alternative for hopeless teeth. *Oral Surg. Oral Med. Oral Pathol.* 1991.

Moher, D.; Liberati, A.; Tetzlaff, J.; Altman, D.G. Preferred reporting items for systematic reviews and meta-analyses: The PRISMA statement. *PLoS Med.* 2009, 6, 7.

MTA and MTA Angelus. *J. Oral Sci.* 2008, 50, 397–402

Nair U, Ghattas S, Saber M, et al. A comparative evaluation of the sealing ability of 2 root-end filling materials: an in vitro leakage study using *Enterococcus faecalis*. *Oral Surg Oral Med Oral Pathol* 2011;112:e74–7.

Niemczyk SP. Re-inventing intentional replantation: a modification of the technique. *Pract Proced Aesthet Dent* 2001;13:433–9. quiz 440.

Nosonowitz DM. On intentional replantation. *N Y J Dent* 1972;42:44–7. *passim*.

Oikarinen K. Tooth splinting: a review of the literature and consideration of the versatility of a wire composite splint. *Endod Dent Traumatol* 1990;6:237–50.

Pak JG, Fayazi S, White SN. Prevalence of periapical radiolucency and root canal treatment: a systematic review of cross-sectional studies. *J Endod* 2012;38:1170–6.

Parirokh, M.; Torabinejad, M. Mineral trioxide aggregate: A comprehensive literature review—Part I: Chemical, physical, and antibacterial properties. *J. Endod.* 2010, 36, 16–27.

Peer, M. Intentional replantation—A ‘last resort’ treatment or a conventional treatment procedure? Nine case reports. *Dent. Traumatol.* 2004, 20, 48–55.

Raghavendra, S.S.; Jadhav, G.R.; Gathani, K.M.; Kotadia, P. Bioceramics in endodontics—A review. *J. Istanbul Univ. Fac. Dent.* 2017, 51, S128–S137.

Rajasekharan, S.; Martens, L.C.; Cauwels, R.; Anthonappa, R.P. Biodentine™ material characteristics and clinical applications: A 3 year literature review and update. *Eur. Arch. Paediatr. Dent.* 2018, 19, 1–22.

Sae-Lim V, Wang CY, Trope M. Effect of systemic tetracycline and amoxicillin on inflammatory root resorption of replanted dogs' teeth. *Endod Dent Traumatol* 1998;14:216–20.

Saghiri, M.A.; Nazari, A.; Garcia-Godoy, F.; Asatourian, A.; Malekzadeh, M.; Elyasi, M. Mechanical response of dental cements as determined by nanoindentation and scanning electron microscopy. *Microsc. Microanal.* 2013, 19, 1458–1464.

Shokouhinejad N, Nekoofar MH, Razmi H, et al. Bioactivity of EndoSequence Root Repair Material and Bioaggregate. *Int Endod J* 2012;45:1127–34

Siqueira JF Jr. Aetiology of root canal treatment failure: why well-treated teeth can fail. *Int Endod J* 2001;34:1–10.

Song, W.; Li, S.; Tang, Q.; Chen, L.; Yuan, Z. In vitro biocompatibility and bioactivity of calcium silicate-based bioceramics in endodontics (Review). *Int. J. Mol. Med.* 2021, 48, 128.

Technique—An in vitro study. *J. Clin. Pediatr. Dent.* 2009, 33, 305–310.

Tepe, D.I.; Eratalay, K. Intentional replantation for periodontally involved hopeless teeth. *Dent. Traum.* 2003, 19, 45–51.

Tewari A, Chawla H. Intentional replantation of pulpal or periapically involved permanent posterior teeth. *J Indian Dent Assoc* 1974;46:385–9

Torabinejad M, Dinsbach NA, Turman M, et al. Survival of intentionally replanted teeth and implant-supported single crowns: a systematic review. *J Endod* 2015; 41:992–8.

Torabinejad M, Ford TRP. Root end filling materials: a review. *Dent Traumatol* 1996;12:161–78.

Torabinejad, M.; Parirokh, M. Mineral trioxide aggregate: A comprehensive literature review—Part II: Leakage and biocompatibility investigations. *J. Endod.* 2010, 36, 190–202.

Weinberger BW. *An Introduction to the History of Dentistry.* St. Louis, MO: C.V. Mosby Co.; 1948.

Wong KS, Sae-Lim V. The effect of intracanal Ledermix on root resorption of delayed-replanted monkey teeth. *Dent Traumatol* 2002;18:309–15.

Xu Dong, Xin Xu. Bioceramics in Endodontics: Updates and Future Perspectives. *Bioengineering* 2023, 10-354

Zafar, K.; Jamal, S.; Ghafoor, R. Bio-active cements-Mineral Trioxide Aggregate based calcium silicate materials: A narrative review. *J. Pak. Med. Assoc.* 2020, 70, 497–504.