

**Tungiasis: enfermedad tropical con manifestación cutánea**

Camardella Ileana<sup>1</sup>, Boulet María Julia<sup>1</sup>, Cantú Parra Laura<sup>1</sup>, Chessé Carla<sup>1</sup>, Rivero Lorena<sup>2</sup>, Borzotta Florencia<sup>1</sup>, Innocenti Badano Alicia Carolina<sup>1</sup>.

1. Servicio de Dermatología, Hospital L.C. Lagomaggiore, Mendoza. Argentina.

2. Servicio de Microbiología, Hospital L.C. Lagomaggiore, Mendoza. Argentina.

Correo electrónico de contacto: [ileanacamardella@gmail.com](mailto:ileanacamardella@gmail.com)

Recibido: 10 de Noviembre de 2020 – Aceptado: 18 de Noviembre de 2020.

**Resumen**

La tungiasis es una ectoparasitosis prevalente en Sudamérica, el Caribe y algunas regiones de África. Clínicamente se manifiesta como pápulas o nódulos, únicos o múltiples, blanquecinos o grisáceos, que reflejan el desarrollo de la pulga. El diagnóstico se basa fundamentalmente en el antecedente epidemiológico, la clínica y la dermatoscopia. El tratamiento de elección es la extracción quirúrgica de la pulga, al que se le suma la profilaxis antitetánica.

Palabras claves: tungiasis, tunga penetrans, ectoparasitosis.

**Introducción**

La tungiasis es una zoonosis originaria de América Central y del Sur, cuyo agente etiológico es la pulga hembra *Tunga penetrans*.<sup>1,2</sup> Este parásito causa en el hombre una ectoparasitosis transitoria mediante la invasión de la piel, produciendo lesiones características. Se presenta un caso clínico proveniente de una zona endémica.

**Caso clínico**

Paciente de sexo masculino de 33 años, de nacionalidad japonesa. Refería haber visitado países de Sudamérica (Perú, Bolivia, Paraguay, Argentina) en las últimas semanas. Consultó por presentar lesiones dolorosas en plantas y zona periungueal de ambos pies, de 2 semanas de evolución. Al examen físico, se evidenciaron múltiples pápulas de color pardo negruzco, de 0,5 a 1 cm de diámetro, rodeadas de un halo eritematoso (imagen 1 y 2). A la dermatoscopia, se observó una estructura central asimétrica, rodeada de un anillo marrón y un halo blanquecino. Se realizó toma de biopsia del contenido de una pápula. En el examen

**Abstract**

Tungiasis is an ectoparasitosis, prevalent in South America, the Caribbean and some regions of Africa. Clinical findings are papules or nodules, single or multiple, whitish or grayish, which reflect the development of the flea. The diagnosis is fundamentally based on the epidemiological history, the skin lesions and the dermoscopy. Standard treatment consists of surgical extraction of the flea followed by tetanus prophylaxis.

Key words: tungiasis, tunga penetrans, ectoparasitosis

microscópico se observó la hembra grávida (imagen 3 y 4) y el estudio histopatológico constató la presencia del parásito y el saco gestacional con huevos por debajo del estrato córneo (imagen 5). Con estos hallazgos se arribó al diagnóstico de Tungiasis. El tratamiento consistió en la extracción del parásito con aguja hipodérmica estéril y remoción del contenido. Además, se indicó cefalexina 2g/día por 7 días y curación local con mupirocina por evidenciarse eritema perilesional correspondiente a sobreinfección bacteriana. El paciente presentó buena evolución, con resolución de las lesiones en el control semanal.

**Discusión**

La tungiasis es una patología cutánea causada por la pulga hembra de la especie *Tunga penetrans*.<sup>1,2</sup> Es endémica de África, el Caribe y América del Sur, encontrándose, en nuestro país, en las provincias del norte y noroeste argentino.<sup>3</sup> La infestación se ve favorecida por hábitos como caminar descalzo, dormir sobre el suelo y tener higiene deficiente.<sup>4</sup>

El cuadro clínico lo produce exclusivamente la pulga hembra, que mide aproximadamente 1mm y es de color pardo.<sup>5</sup> Luego de la copulación en el suelo, el ectoparásito macho muere y la hembra tiene poca habilidad para saltar, por lo que afecta con mayor frecuencia a los pies: áreas periungueales, espacios interdigitales y plantas.<sup>6</sup>

El parásito excava en la dermis superior, desde donde se alimenta del plexo vascular superficial. La hembra fecundada llega a alcanzar el tamaño de 1 cm y expelle los huevos hacia el exterior a través de la apertura de su exoesqueleto sobre la superficie cutánea.<sup>1</sup> Luego de cinco semanas muere. Los huevos eclosionan en el suelo y cumplen su ciclo larvario hasta convertirse en parásitos adultos.<sup>7</sup>

Clínicamente, las lesiones se manifiestan en un primer momento como pápulas eritematosas o parduzcas de 1 a 2 mm, con un punto central negrozco correspondiente al segmento posterior del abdomen o cloaca. Al principio son asintomáticas, luego pruriginosas, dolorosas al tacto y a la deambulación.<sup>8</sup> Presenta una tríada clínica característica: punto negro central, halo translúcido alrededor que corresponde al abdomen lleno de huevos e hiperqueratosis periférica producida por una reacción cutánea por cuerpo extraño de la piel circundante.<sup>1</sup> Las lesiones pueden ser únicas o múltiples y pueden aumentar progresivamente de tamaño a medida que los huevos se acumulan en el saco gestacional, llegando a alcanzar 5 mm de diámetro.<sup>3</sup>

El diagnóstico de tungiasis es clínico, ya que se basa en la visualización de lesiones típicas en un paciente con antecedente de haber estado en un área endémica.<sup>9</sup> Además, en la dermatoscopia se puede observar una estructura marrón-amarillenta correspondiente al parásito, así como también sus múltiples huevos.<sup>10</sup> En el estudio histopatológico se observa la presencia del parásito y del saco gestacional con huevos. El mismo no se realiza de forma rutinaria.<sup>9</sup>

El curso de esta patología suele ser benigno, aunque se pueden presentar complicaciones como sobreinfección bacteriana, linfangitis, infartos ganglionares e infección por *Clostridium tetani*.<sup>8</sup>

El tratamiento de elección es la extracción quirúrgica del parásito.<sup>2</sup> Se debe indicar profilaxis antitetánica en caso de no tener el esquema de vacunación completo<sup>11</sup> y realizar curación local con antibióticos y antisépticos para prevenir la sobreinfección de las lesiones.<sup>12</sup> La prevención consiste en usar calzado cerrado, insecticidas en viviendas y lugares de riesgo y evitar el contacto con animales parasitados.<sup>6</sup>

### Conclusión

La tungiasis es una ectoparasitosis poco frecuente en nuestro medio, que debe sospecharse en pacientes procedentes de zonas endémicas.

Es importante conocer y comprender esta enfermedad para realizar un diagnóstico temprano y tratamiento oportuno, y de esta forma, poder prevenir complicaciones.

### Referencias bibliográficas

1. Heukelbach J. Tungiasis. Rev Inst Med Trop Sao Paulo 2005;47:307-313.
2. Adachi E, Miharu Y, Suzuki M, Yotsuyanagi H. Imported Tungiasis in a Non-endemic Country. Intern Med Tokyo Jpn 2018;57:3497-3498.
3. Di Nucci DL, Ezquiaga MC, Abba AM. Tunga penetrans in Giant anteater (*Myrmecophaga tridactyla*) from Argentina. Vet Parasitol Reg Stud Rep 2017;10:82-84.
4. Coates SJ, Thomas C, Chosidow O, Engelman D, Chang AY. Ectoparasites: Pediculosis and tungiasis. J Am Acad Dermatol 2020;82:551-569.
5. Fava P, Astrua C, Brizio M, Cavaliere G, Senetta R, Fierro MT, et al. A traveller's wart: tungiasis. G Ital Dermatol E Venereol Organo Uff Soc Ital Dermatol E Sifilogr 2020;155:236-237.
6. Feldmeier H, Keysers A. Tungiasis - A Janus-faced parasitic skin disease. Travel Med Infect Dis 2013;11:357-365.
7. Cagnon GV, Carvalho Dos Santos D, Miot HA. Tungiasis. JAMA Dermatol (publicación periódica en línea) 2019. Disponible en <https://jamanetwork.com>
8. Karagiannidis I, Kanaki T, Brunner M, Zouboulis CC. Multiple, black, burning papules on the soles of the feet of a 20-year-old woman.



Hautarzt Z Dermatol Venerol Verwandte Geb  
2016;67:586-588.

9. Sachse MM, Guldbakke KK, Khachemoune A.  
Tunga penetrans: a stowaway from around the  
world. J Eur Acad Dermatol Venereol JEADV  
2007;21:11-16.

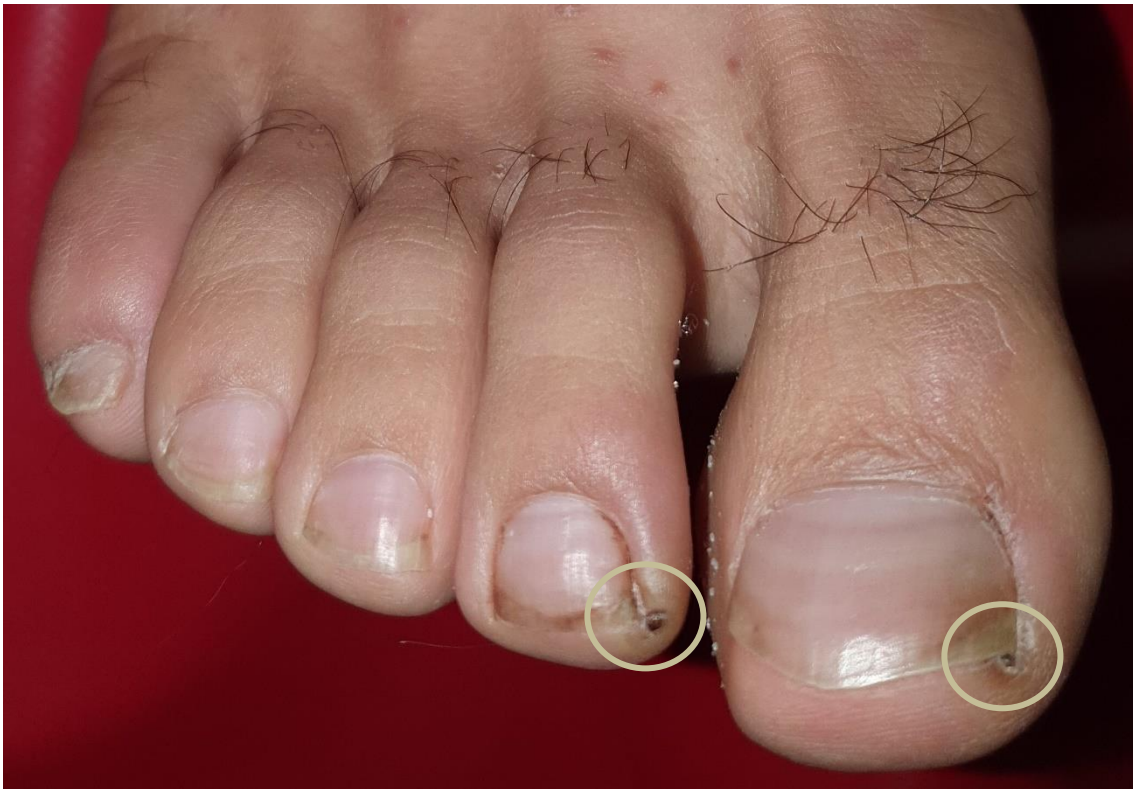10. Kosumi H, Iwata H, Miyazawa H, Tsujiwaki  
M, Mai Y, Ando S, et al. Dermoscopic features of

tungiasis. J Eur Acad Dermatol Venereol JEADV  
2018;32:313-314.

11. Barbosa MM, Barbosa AD. Tungiasis. N Engl  
J Med (publicación periódica en línea) 2019.  
Disponible en <https://www.nejm.org/>

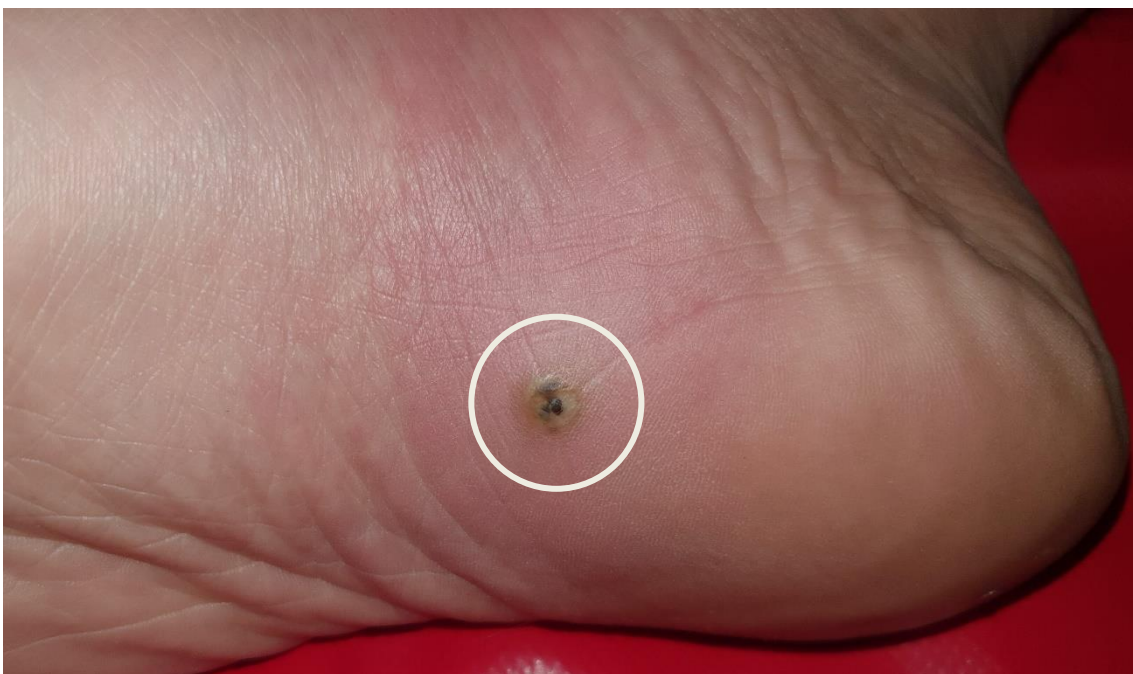12. Redero Cascón M, Hernando Real S.  
Tungiasis in a returning traveller from the  
tropics. Med Clin (Barc) 2020;154:376-377.

Imagen 1



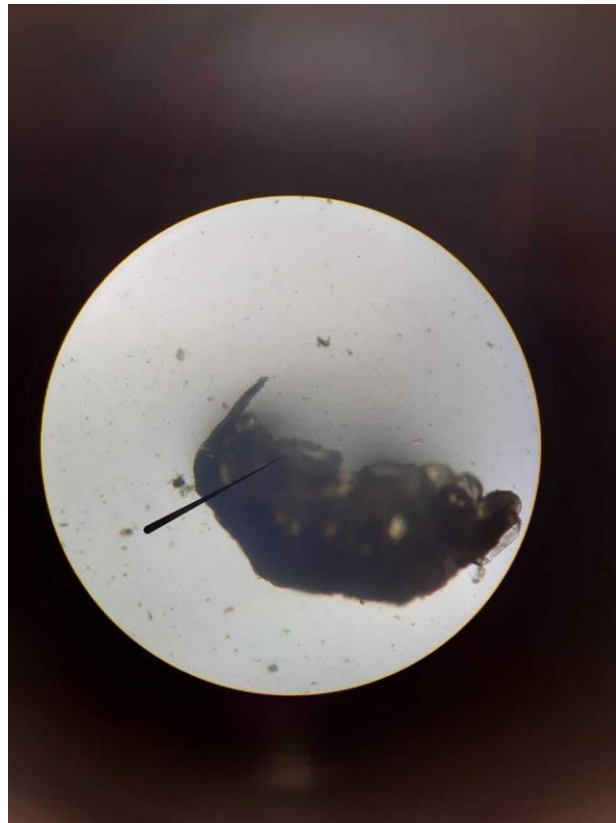Múltiples pápulas de color pardo negruzco, de 1 cm de diámetro, rodeadas de un halo eritematoso

Imagen 2



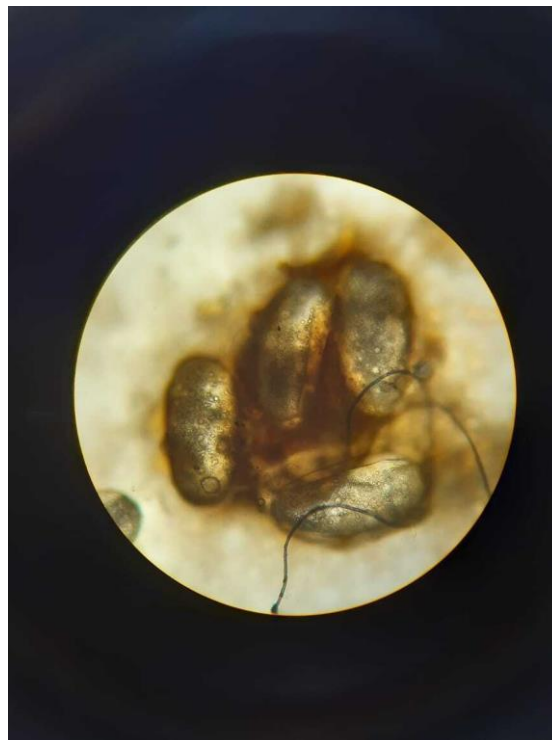Pápula de color pardo negruzco, de 1 cm de diámetro, rodeada de halo eritematoso

Imagen 3



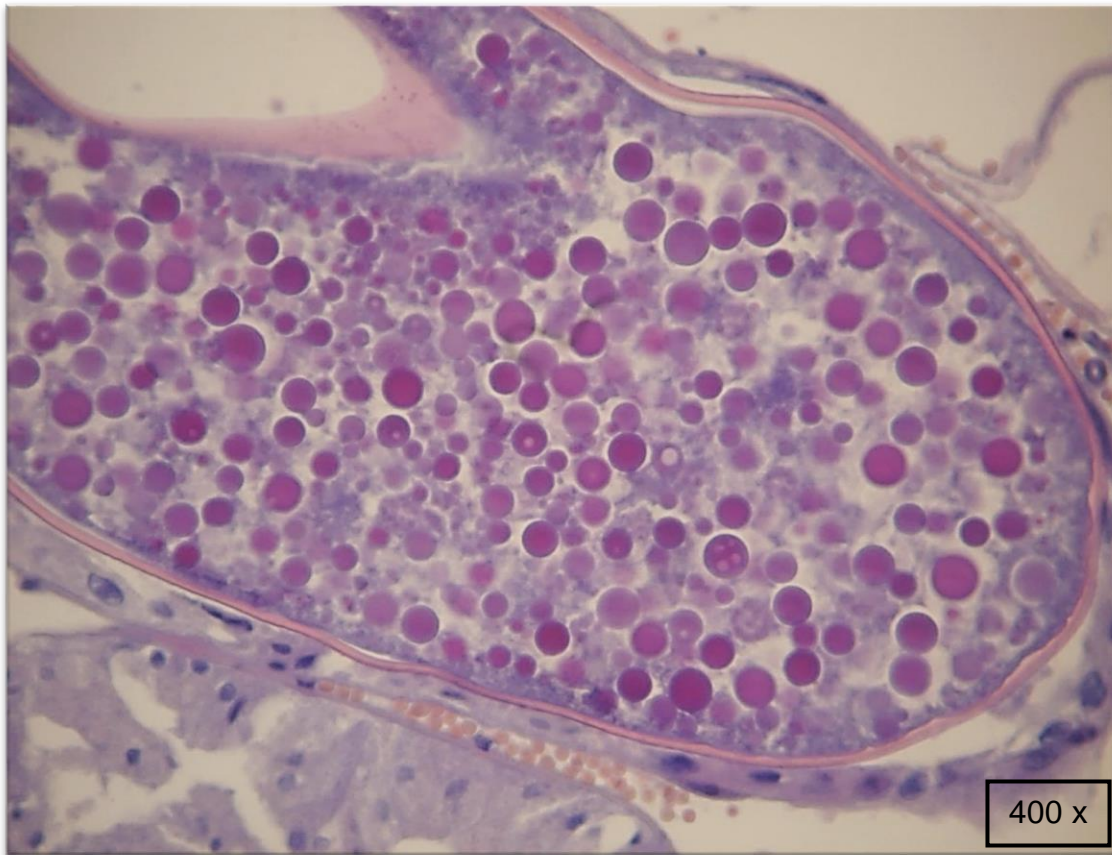
Microscopia: Ectoparásito (hembra grávida)

Imagen 4



Microscopia: Huevos del parásito

Imagen 5



Anatomía patológica: parásito y saco gestacional con huevos debajo de estrato córneo